



Hyvä hoito lannerangan kirurgiassa

SUOMEN SELKÄKIRURGIYHDISTYS RY

Hyvä hoito lannerangan kirurgiassa

SUOMEN SELKÄKIRURGIYHDISTYS RY

© 2026 Suomen Selkäkirurgiyhdistys ry

Kannen kuva: Arttu Kauranne

Taitto: Unigrafia / Arttu Kauranne

ISBN 978-952-88-1961-5 (pehmeäkantinen)

ISBN 978-952-88-1962-2 (PDF)

PunaMusta, Joensuu 2026

Toimituskunta

Jyrki Kankare, ortopedian ja traumatologian erikoislääkäri, HUS

Ville Leinonen, neurokirurgian erikoislääkäri, KYS

Teija Lund, ortopedian ja traumatologian erikoislääkäri, HUS

Marko H Neva, ortopedian ja traumatologian erikoislääkäri, TAYS

Timo Nyysönen, ortopedian ja traumatologian erikoislääkäri, KYS

Liisa Pekkanen, ortopedian ja traumatologian erikoislääkäri, Sairaala Nova

Katri Pernaa, ortopedian ja traumatologian erikoislääkäri, TYKS

Juha Pesälä, ortopedian ja traumatologian erikoislääkäri, OYS

Matti Sankinen, neurokirurgian erikoislääkäri, TYKS

Jari Siironen, neurokirurgian erikoislääkäri, HUS

Kirjoittajat

Matti Ahonen, ortopedian ja traumatologian erikoislääkäri, HUS
Mikael von und zu Fraunberg, neurokirurgian erikoislääkäri, OYS
Juhana Frösén, neurokirurgian erikoislääkäri, TAYS
Juho Hatakka, ortopedian ja traumatologian erikoislääkäri, TYKS
Ilkka Helenius, ortopedian ja traumatologian erikoislääkäri, HUS
Eero Hirvensalo, ortopedian ja traumatologian erikoislääkäri, asiantuntijalääkäri, Potilasvakuutuskeskus
Antti Hurskainen, ortopedian ja traumatologian erikoislääkäri, OYS
Jukka Huttunen, neurokirurgian erikoislääkäri, KYS
Jere Inkinen, ortopedian ja traumatologian erikoislääkäri, TYKS
Miro Jänkö, neurokirurgian erikoislääkäri, OYS
Aleksi Kamõsan, anestesiologian ja tehohoidon erikoislääkäri, TYKS
Sini Karkkola, ortopedian ja traumatologian erikoislääkäri, TYKS
Pietari Kinnunen, ortopedian ja traumatologian erikoislääkäri, OYS
Anna Kotkansalo, neurokirurgian erikoislääkäri, TYKS
Kati Kyrölä, ortopedian ja traumatologian erikoislääkäri, Sairaala Nova
Dan Laukka, neurokirurgian erikoislääkäri, TYKS
Johan Marjamaa, neurokirurgian erikoislääkäri, HUS
Heikki Mäntymäki, ortopedian ja traumatologian erikoislääkäri, TAYS
Sakari Pietiläinen, ortopedian ja traumatologian erikoislääkäri, Queensland Children Hospital and Princess Alexandra Hospital, Brisbane, Australia
Ilmari Rakkolainen, ortopedian ja traumatologian erikoislääkäri, HUS
Juho Rantakokko, ortopedian ja traumatologian erikoislääkäri, TYKS
Ida Rantalaiho, ortopedian ja traumatologian erikoislääkäri, TYKS
Olli Rytsölä, ortopedian ja traumatologian erikoislääkäri, HUS
Ilkka Saarenpää, neurokirurgian erikoislääkäri, TYKS
Heini Sainio, ortopedian ja traumatologian erikoislääkäri, HUS
Sami Tarnanen, tule-fysioterapian erikoisasiantuntija, MoveDoc Oy ja Urheilu Mehiläinen, Tampere
Leevi Toivonen, ortopedian ja traumatologian erikoislääkäri, TAYS
Matias Torkki, ortopedian ja traumatologian erikoislääkäri, Sairaala Nova
Petri Voutilainen, ortopedian ja traumatologian erikoislääkäri, HUS
Piia Wiberg, anestesiologian ja tehohoidon erikoislääkäri, TYKS

Sisällysluettelo

1 Yleistä.....9

Toimittajat: Katri Pernaa ja Matti Sankinen

1.1	Yleisimmät selkäleikkauksen aiheet: mitä oireen ja löydöksen välistä yhteyttä hoidamme ja mitä vaikutusta toimenpiteellä tavoittelemme.....	10
1.2	Leikkaukseen valmistavat tutkimukset.....	13
1.3	Tupakointi ja selkäleikkaus.....	16
1.4	Ylipaino ja selkäleikkaus.....	18
1.5	Leikkauskelpoisuuden arviointi ja anestesia.....	20
1.6	Antibiottiprofylaksia.....	23
1.7	Trombiprofylaksia.....	25
1.8	Vuotoriskin huomioiminen selkäkirurgiassa.....	27
1.9	Dreenin käyttö selkäleikkauksessa.....	30
1.10	Selkäleikkauksen jälkeinen kipu ja pahoinvointi.....	32
1.11	Punasolusiirrot selkäleikkauksen jälkeen.....	35
1.12	Selkäleikkauksen jälkeinen mobilisaatio, toipuminen ja paluu arkeen.....	38
1.12.1	Välitön postoperatiivinen mobilisaatio.....	38
1.12.2	Kotiutuminen.....	39
1.12.3	Toipilasvaiheen aktiivisuus ja rajoitukset.....	40
1.12.4	Fysioterapia ja kuntoutus selkäleikkauksen jälkeen.....	41
1.12.5	Työkyky, harrastukset ja paluu normaaliin elämään.....	44
1.13	Leikkauksen jälkeinen seuranta.....	46
1.14	Sairauskertomusmerkinnät.....	48

2 Selkäleikkaukset.....51

Toimittajat: Marko Neva ja Jari Siironen

2.1	Leikkausasennot ja niiden merkitys.....	52
2.2	Selän avaukset.....	57
2.3	Prolapsileikkaustekniikat.....	62
2.4	Dekompressiotekniikat.....	68
2.5	Luudutustekniikat.....	74
2.6	Rangan asentoa korjaavat leikkaukset.....	78
2.7	Uusintaleikkaukset.....	82
2.8	Biomateriaalit selkäkirurgiassa.....	87
2.9	Luudutusmateriaalit.....	91
2.10	Navigaatio selkäleikkauksessa.....	94

3 Erityiskysymyksiä99

Toimittajat: Jyrki Kankare ja Juha Pesälä

- 3.1 Lannerangan prolapsiin liittyvän radikulaarisen kivun ja pareesin leikkaushoidon ajoitus100
- 3.2 Caudapotilaan leikkauksen ajoitus.....105
- 3.3 Milloin dekompressioon liitetään luudutus?108
- 3.4 Posterolateraalinen vai interkorporeaalin fuusio? 113
- 3.5 Osteoporoottisen rangan fiksaatio..... 117
- 3.6 Rangan balanssi 121

4 Postoperatiiviset komplikaatiot 126

Toimittajat: Ville Leinonen ja Timo Nyssönen

- 4.1 Välittömät postoperatiiviset komplikaatiot127
- 4.2 Postoperatiivisen infektion riskitekijät 132
- 4.3 Postoperatiivisen infektion diagnostiikka ja hoito 135
- 4.4 Duravaurion korjaus 139
- 4.5 Postoperatiivinen epiduraalihakematooma:
diagnoosi ja hoito.....143
- 4.6 Tyypilliset potilasvahingot selkäkirurgiassa146

5 Selkäleikkausten arkivaikuttavuuden arviointi 150

Toimittajat: Liisa Pekkanen ja Teija Lund

- 5.1 The role of national spine registries in quality improvement and clinical decision-making – Experiences from Swespine151
- 5.2 Kansallinen selkärekisteri FinSpine..... 155

6 Epilogi 158

1

Yleistä

Selkävaivojen kirurginen hoito on monivaiheinen kokonaisuus, jonka onnistuminen ei määräydy yksittäisen teknisen ratkaisun, toimenpiteen tai implantin perusteella. Olennaista on hoitoketjun hallinta alkaen potilaan huolellisesta preoperatiivisesta arvioinnista ja päätyen tarkoituksenmukaiseen postoperatiiviseen hoitoon, kuntoutukseen ja seurantaan. Jokaisessa vaiheessa tehdyt ratkaisut vaikuttavat leikkauksen lopputulokseen, potilasturvallisuuteen ja hoidon vaikuttavuuteen.

Tässä luvussa käsitellään selkäleikkauksen keskeisiä periaatteita ennen toimenpidettä, sen aikana ja sen jälkeen. Painopiste on kliinisessä päätöksenteossa, potilaan kokonaistilanteen arvioinnissa sekä käytännössä, joilla ehkäistään komplikaatioita ja tuetaan toipumista. Vaikka yksittäisiä osa-alueita, kuten anestesiaa, kivunhoitoa ja mobilisaatiota, tarkastellaan erikseen, käytännössä ne muodostavat yhtenäisen kokonaisuuden, jossa yhden osa-alueen puutteet voivat kumota muiden vahvuudet.

Luvun rakenne noudattaa selkäkirurgian hoitopolkua: preoperatiivisesta arvioinnista ja valmistelusta leikkaukseen, postoperatiiviseen kuntoutumiseen, kotiutumiseen ja seurantaan. Näin kokonaisuus pyrkii heijastamaan kliinistä arkea ja tukee kirjan käyttöä käytännön työn apuna.

1.1 Yleisimmät selkäleikkauksen aiheet: mitä oireen ja löydöksen välistä yhteyttä hoidamme ja mitä vaikutusta toimenpiteellä tavoittelemme

Jukka Huttunen

Vaikka alaselkäkipu on maailmanlaajuisesti merkittävin toimintakyvyn menetyksen syy, vain pieni osa potilaista päätyy leikkaushoitoon. Suurin osa selkäoireista rauhoittuu joko spontaanisti tai ei-leikkauksellisella hoidolla, eikä kipu sinänsä ole leikkaushoidon indikaatio. Kirurginen hoito kohdistuu siihen kliinisesti rajattuun osaan selkäoireiden kirjoa, jossa oireiston taustalla on tunnistettavissa oleva, kliinisten löydösten kanssa yhteensopiva rakenteellinen muutos ja jossa toimenpiteen odotetaan vaikuttavan oireiden kulkuun.

Kirurginen hoito tulee ajankohtaiseksi erityisesti silloin, kun todetaan hermojuuren, durapussin tai selkäytimen kompressio, etenevä neurologinen puutos, selkeä mekaaninen instabiliteetti tai merkittävä virheasento. Lisäksi kirurginen hoito voi olla tarpeen kasvaimen, infektion tai trauman yhteydessä. Näissä tilanteissa leikkauksen tavoitteet liittyvät oireen taustalla olevan rakenteellisen syyn poistamiseen, neurologisten rakenteiden suojaamiseen tai vapauttamiseen sekä selkärangan toiminnallisen vakauden ja linjauksen palauttamiseen tai säilyttämiseen.

Kansallinen selkärekisteri (FinSpine) toimii Terveiden ja hyvinvoinnin laitoksen kansallisena laaturekisterinä, jolla seurataan aikuisten lanne-, rinta- ja kaularankaleikkausten hoitotuloksia ja turvallisuutta. Rekisteri on rakennettu valtakunnallisena ortopedien ja neurokirurgien yhteishankkeena, ja sen tarkoituksena on tuottaa vertailukelpoista tietoa hoidon vaikuttavuudesta, turvallisuudesta ja alueellisesta yhdenvertaisuudesta. FinSpine tarjoaa ainutlaatuisen mahdollisuuden tarkastella selkäkirurgian indikaatioita, toteutusta ja tuloksia koko väestön tasolla.

FinSpine-diagnoosiluokitus jäsentää selkäleikkauksen aiheet kliinisesti tarkoituksenmukaisella tavalla, joka heijastaa käytännön selkäkirurgista toimintaa ja tukee sekä hoidon suunnittelua että hoitotulosten seurantaa. Se

- erottaa ensileikkaukset uusintaleikkauksista (sama nikamaväli) ja uusista leikkauksista (eri nikamaväli)
- kuvaa stenoosimuutoksen anatomisen sijainnin (sentraalinen, rekessi- ja juurikanavastenoosi)

- huomioi nikamansiirtymän, instabiliteetin ja deformiteetin sekä
- tunnistaa myelopatian, kasvaimet, infektiot, traumat ja postoperatiiviset komplikaatiot omiksi kliinisiksi kokonaisuuksikseen.

Suomalaisessa rekisteridatassa pieni joukko yleisiä diagnooseja kattaa valtaosan selkäleikkauksista. Erityisesti lannerangan sentraalinen tai rekessitason stenoosi, spondylolisteesin kanssa tai ilman, muodostaa selkäkirurgian suuren volyymin. Myös prolapsi kuvautuu olennaisena indikaationa, kun taas kasvaimet, infektiot ja murtumat muistuttavat selkäkirurgian ulottuvan myös kiireelliseen ja moniammatilliseen hoitoon.

Prolapsi, residiiivrolapsi sekä sentraalinen, rekessi- ja juurikanavas-tenoosi edustavat tavallisinta elektiivistä selkäkirurgiaa. Prolapsin leikkausta harkitaan tyypillisesti silloin, kun ei-leikkauksellinen hoito ei ole tuottanut riittävää vastetta tai kun potilaalla on cauda equina -oireisto tai etenevä neurologinen puutos. Lannerangan stenoosissa leikkauuspäätöstä tehtäessä keskeistä on potilaan oireiden, neurologisten löydösten ja kuvantamisen kokonaisarvio.

Mekaaninen instabiliteetti ja rangan asento (alignment) muodostavat toisen keskeisen kokonaisuuden. Spondylolyysiin tai degeneratiivisiin muutoksiin liittyvä spondylolisteesi ja degeneratiivinen skolioosi tai kyfoosi kohdistavat huomion hermokompression lisäksi rangan kuormitukseen ja kokonaislinjaukseen. Myös näissä tilanteissa kirurginen hoito on yleensä perusteltu vasta, kun ei-leikkauksellisesta hoidosta ei ole saatu riittävää helpotusta potilaan oireisiin. Aikuisten deformiteettikirurgiassa selkärangan asentotasapaino voi olla yhteydessä kipuun ja toimintakykyyn. Näissä tilanteissa leikkauksiin liittyy merkittävä komplikaatio- ja revisioriski, ja leikkauuspäätös edellyttääkin erityisen huolellista harkintaa. Mahdollisen leikkauksen suunnitellussa on huomioitava rangan kokonaisbiomekaniikka, ei pelkästään kuvantamislöydöstä.

Kasvaimiin ja infektiioihin liittyvät leikkaukset ovat harvinaisempia, mutta kliinisesti usein kiireellisempiä kuin degeneratiivisten muutosten aiheuttamat leikkaukset. Metastaaseissa ja primaarikasvaimissa kirurgian tavoitteet liittyvät kivun hallintaan, neurologisten rakenteiden suojaamiseen, mekaaniseen stabilointiin ja moniammatillisen onkologisen hoidon mahdollistamiseen. Selkärankainfektioissa leikkaus tulee kyseeseen erityisesti neurologisen puutoksen, sepsiksen, instabiliteetin, deformiteetin, epiduraaliabsessin tai tehottoman konservatiivisen hoidon yhteydessä. Traumakirurgian tavoitteena on stabiliteetin ja linjauksen palauttaminen sekä tarvittaessa hermorakenteiden vapauttaminen.

Selkäkirurgiassa komplikaatioilla voi olla potilaalle merkittäviä ja pitkäkestoisia seurauksia, eikä niitä tule tarkastella pelkästään teknisinä poikkeamina. Komplikaatiot muodostavat usein itsenäisiä kliinisiä ongelmia ja voivat edellyttää uusintaleikkausta. Pseudoartroosi on merkittävä fuusiokirurgian komplikaatio. Oireinen postoperatiivinen epiduraalihakematooma ja jatkuva likvorvuoto voivat vaatia kiireellisen uusintaleikkauksen.

Kaikkien näiden kokonaisuuksien ymmärtäminen muodostaa perustan selkäkirurgiselle päätöksenteolle. Leikkausindikaation arviointi edellyttää aina oireiden, kliinisten löydösten, kuvantamisen ja potilaan kokonaistilanteen yhteensovittamista. Tämä kirja tarjoaa viitekehyksen niille kysymyksille, joiden varaan selkäkirurginen toiminta rakentuu: milloin leikkaus on perusteltu, mitä sillä voidaan realistisesti saavuttaa, ja missä tilanteissa pidättäytyminen kirurgisesta hoidosta on potilaan kannalta paras vaihtoehto.

Ydinasiat

- Suurin osa selkävaivoista ei vaadi leikkaushoitoa
- Selkäkirurgia kohdistuu oireeseen, jonka tulee selittyä havaittavalla rakenteellisella muutoksella
- Leikkauspäätös edellyttää kokonaisarviota ja realistista tavoitteiden asettelua

Kirjallisuutta

Ponkilainen VT, Huttunen TT, Neva MH, et al. National trends in lumbar spine decompression and fusion surgery in Finland, 1997–2018. *Acta Orthop* 2021;92(2):199-203.

Mäntymäki H, Ponkilainen VT, Huttunen TT, et al. Regional variations in lumbar spine surgery in Finland. *Arch Orthop Trauma Surg* 2023;143(3):1451-58.

Repo JP, Perna K, Pekkanen L, et al. Diagnostic reliability of the FinSpine nationwide spine surgery registry: Comparison between clinical registry diagnoses and blinded imaging assessments. *Brain Spine* 2025;5:104325

Vasankari V, Oulasvirta E, Krishnan A, et al. Risk factors for postoperative epidural hematoma after microsurgical decompression of lumbar spinal stenosis. *Brain Spine* 2026;6:106020.

Marjamaa J, Huttunen J, Kankare J, et al. The Finnish spine register (FinSpine): development, design, validation and utility. *Eur Spine J* 2023;32(11):3731-43.

<https://www.thl.fi/kansallisten-laaturekisterien-raportit/selkarekisteri/>

1.2 Leikkaukseen valmistavat tutkimukset

Juho Hatakka

Selkäleikkaukseen tulevan potilaan terveydentila ja soveltuvuus kirurgiseen hoitoon arvioidaan kokonaisvaltaisesti ennen toimenpidettä. Arviossa huomioidaan hoidettava selkäsairaus, potilaan yleinen terveydentila, perussairaudet, lääkitys, elämäntapatekijät sekä suunnitellun leikkauksen laajuus ja kuormittavuus. Haastattelun ja kliinisen tutkimuksen lisäksi hyödynnetään tarkoituksenmukaisia laboratorio- ja kuvantamistutkimuksia. Kokonaisarviosta vastaa toimenpiteen tekevä kirurgi. Anestesiologisen arvion tekee anestesialääkäri. Näiden arvioiden yhteensovittaminen parantaa hoidon laatua, vähentää päällekkäistä työtä ja tukee kustannustehokasta hoitoa.

Suomen lainsäädännön mukaan potilasta hoidetaan yhteisymmärryksessä hänen kanssaan ja hänen parhaan etunsa mukaisesti. Potilaalle tulee antaa riittävä ja ymmärrettävä tieto toimenpiteen luonteesta, odotettavissa olevasta hyödyistä, omaehtoisen hoidon ja kuntoutuksen merkityksestä sekä toimenpiteeseen liittyvistä riskeistä suhteessa hoidettavaan sairauteen. Potilaalla on oikeus myös kieltäytyä hoidosta.

Anamneesi

Esitietojen ja ajankohtaisen oireiston huolellinen läpikäynti on keskeinen osa preoperatiivista arviointia. Koska selkäkipu on yleinen oire, on tärkeää tunnistaa kirurgisesta hoidosta mahdollisesti hyötyvät potilaat ja erottaa tilanteet, jotka edellyttävät kiireellistä tai päivystyksellistä hoitoa. Kirurgista hoitoa suunniteltaessa selvitetään erityisesti ne sairaudet ja riskitekijät, jotka voivat vaikuttaa paranemiseen tai anestesian toteuttamiseen.

Kliininen tutkimus

Kliininen tutkimus tehdään systemaattisesti ja kirjataan selkeästi, jotta potilaan tilan mahdolliset muutokset ovat myöhemmin arvioitavissa. Tavoitteena on tunnistaa viivytyksettä vakavat ja kiireellistä hoitoa edellyttävät tilat. Tutkimus edellyttää potilaan riisuutumista ja sisältää liikkumisen ja kävelykyvyn arvioinnin, ryhdin ja seisomatasapainon tarkastelun, selän liikkuvuuden tutkimisen (mukaan lukien mahdollinen kipuprovokaatio) sekä neurologisen statuksen hermojuurten tai selkäytimen kompression toteamiseksi. Cauda

equina -oireyhtymää epäiltäessä arvioidaan peräaukon sulkijalihaksen tonus ja välilihan tunto.

Erotusdiagnostiikassa huomioidaan oirekvaltaan samankaltaiset sairaudet, kuten lonkan nivelrikko ja alaraajojen valtimosairaudet.

Laboratoriotutkimukset

Preoperatiiviset laboratoriotutkimukset tukevat leikkauskelpoisuuden arviointia ja auttavat tunnistamaan komplikaatoriskiä lisääviä tekijöitä. Esimerkiksi matala hemoglobiini, heikentynyt glukoositasapaino, poikkeavat elektrolyytti- ja hyytymistekijäarvot sekä heikentynyt munuaistoiminta on yhdistetty kohonneeseen komplikaatoriskiiin ja pidempään sairaalahoitoon, erityisesti lannerangan luudutusleikkauksissa.

Tarvittavien tutkimusten laajuuteen vaikuttavat potilaan terveydentila, perussairaudet ja suunniteltu toimenpide. Laboratoriotutkimukset pyritään tekemään muutamia viikkoja ennen leikkausta siten, että poikkeaviin löydöksiin ehditään reagoida.

Kuvantamistutkimukset

Elektiivisessä selkäkirurgisessa arviossa ensisijainen kuvantamismenetelmä on magneettitutkimus (MRI), ellei sille ole vasta-aiheita. MRI mahdollistaa hermorakenteita ahtaavien muutosten sekä tulehduksellisten ja malignien prosessien luotettavan arvioinnin ilman ionisoivaa säteilyä. Murtumaepäilyssä tai MRI:n ollessa vasta-aiheinen käytetään tietokonetomografiaa (TT) tai TT-myelografiaa.

Röntgenkuvaus ei sovellu spinaalikanavan muutosten tai vakavien selkäsairauksien poissulkuun, mutta se antaa lisätietoa selkärangan linjauksesta ja kuormitusmuutoksista. Pystyasennossa otetut kuvat ovat hyödyllisiä ryhdin, tasapainon ja rangan linjauksen arvioinnissa (skolioosiröntgenkuva tai pyyhkäisykuva). Taivutuskuvia voidaan käyttää harkitusti osana erikoissairaanhoidon leikkaussuunnittelua.

Elektroneuromyografia (ENMG) ei yksinään ole riittävä leikkauspäätöksen peruste eikä rutiinomaisesti tarpeen, mutta se voi tukea taso- tai erotusdiagnostiikkaa valikoiduilla potilailla.

Ydinasiat

- Preoperatiivisen arvioinnin tavoitteena on täsmällinen diagnoosi, asianmukainen hoitosuunnitelma ja estettävissä olevien komplikaatioiden ehkäisy
- Yhteiset käytännöt ja selkeä työnjako tukevat laadukasta, sujuvaa ja turvallista selkäkirurgista hoitoa

Kirjallisuutta

Suresh KV, Wang K, Sethi I, et al. Spine surgery and preoperative hemoglobin, hematocrit, and hemoglobin A1c: A systematic review. *Global Spine J* 2022;12:155-65.

Lakomkin N, Goz V, Cheng JS, et al. The utility of preoperative laboratories in predicting postoperative complications following posterolateral lumbar fusion. *Spine J* 2018;18:993-7.

1.3 Tupakointi ja selkäleikkaus

Heikki Mäntymäki

Tupakoinnilla on selkeitä haittavaikutuksia selkäleikkauksiin liittyen. Tupakointi heikentää kudosten verenkiertoa ja hapensaantia, mikä vaikuttaa leikkausalueen paranemiseen ja luutumisen edellytyksiin. Nykytiedon perusteella muut nikotiinituotteet näyttävät olevan vähemmän haitallisia kuin tupakointi; toisaalta tutkimusnäyttö niiden pitkäaikaisvaikutuksista selkäkirurgiassa on edelleen rajallista.

Tupakoivilla potilailla on todettu jopa nelinkertainen leikkausalueen infektion riski verrattuna tupakoimattomiin. Tupakointi myös 2–3-kertaistaa luutumattomuuden riskin ja lähes kaksinkertaistaa viereisen tason patologian riskin lisäten myöhempien uusintaleikkausten todennäköisyyttä. Tupakoitsijan kasvanut osteoporoosiriski on huomioitava leikkaustekniikkaa suunniteltaessa.

Tupakoimattomiin potilaisiin verrattuna tupakoivien potilaiden leikkaustulokset ovat keskimäärin vaatimattomammat, tyytyväisyys leikkauksen lopputulokseen on heikompaa ja työhön paluu epätodennäköisempää.

Tupakoinnin lopettaminen vähintään neljä viikkoa ennen leikkausta ja tupakoimattomuuden jatkaminen postoperatiivisesti vähintään kuuden kuukauden ajan on suositeltavaa, erityisesti revisio- ja deformiteettikirurgiassa. Tupakoinnin lopettamisen tukeminen on osa hyvää perioperatiivista hoitoa ja tulisi toteuttaa yhteistyössä perus- ja työterveyshuollon kanssa.

Ydinasiat

- Tupakoivia potilaita tulee kehottaa lopettamaan tupakointi viimeistään 4 viikkoa ennen suunniteltua leikkausta
- Tupakoimattomuutta tulee jatkaa vähintään 6 kuukauden ajan leikkauksen jälkeen – erityisesti revisio- ja deformiteettikirurgiassa
- Elektiivisessä tilanteessa – etenkin revisio- ja deformiteettikirurgiassa – leikkauksen ajoitus tupakoinnin lopettamisen jälkeiseen aikaan on perusteltua
- Tupakoinnin lopettamisen tukeminen kuuluu hyvään perioperatiiviseen hoitoon

Kirjallisuutta

Arnold PM, Harrop JS, Mariscal G, et al. Adverse impact of smoking on spine fusion and patient-reported outcomes: A systematic review and meta-analysis. *Global Spine J* 2026;16:1329-48.

1.4 Ylipaino ja selkäleikkaus

Petri Voutilainen

Ylipainon yleistyessä kaikissa ikäryhmissä sen merkitys selkäkirurgiassa korostuu, erityisesti väestön ikääntyessä. Kliinisessä päätöksenteossa on tärkeää erottaa toisaalta leikkauksella saavutettava oire- ja toimintakykyhyöty ja toisaalta ylipainoon liittyvät lisääntyneet leikkaus- ja toipumisriskit.

Tutkimusnäytön perusteella ylipainoiset potilaat (BMI ≥ 30) hyötyvät prolapsi- ja stenoosileikkauksista kivun ja toimintakyvyn osalta keskimäärin yhtä paljon kuin normaalipainoiset potilaat. Vaikka ylipainoiset potilaat raportoivat leikkauksen jälkeen keskimäärin hieman enemmän kipua ja heikompaa toimintakykyä, erot ryhmien välillä ovat pieniä ja myös ylipainoisten potilaiden leikkauksesta kokema hyöty on kliinisesti merkittävä.

Samanaikaisesti näyttö ylipainoon liittyvistä kohonneista leikkausriskeistä on johdonmukaista. Ylipaino on yhteydessä pidempään leikkauksaikaan, suurempaan verenhukkaan, duravaurioihin, pidentyneeseen sairaalassaoloaikaan ja lisääntyneisiin postoperatiivisiin komplikaatioihin, kuten leikkausalueen infektoihin. Luudutuskirurgiassa ylipaino on yhdistetty kohonneeseen luutumattomuuden riskiin ja huonompaan lopputulokseen kivun, toimintakyvyn ja elämänlaadun osalta. Varhaisen uusintaleikkauksen riski kasvaa asteittain painoindexin noustessa, ja vaikeassa ylipainossa (BMI ≥ 35) se on moninkertainen normaalipainoisiin potilaisiin verrattuna. Deformiteettikirurgiassa ylipaino (BMI > 30) on yhdistetty huonompaan kliiniseen lopputulokseen, suurentuneeseen mekaanisten komplikaatioiden riskiin ja heikompaan postoperatiiviseen deformiteetin korrektoon.

Mini-invasiiviset tekniikat (MIS) vähentävät leikkauksen aiheuttamaa kudosaauriota, mutta tutkimusnäytön perusteella ne eivät poista ylipainoon liittyviä kirurgisia haasteita. Ylipaino näyttää olevan yhteydessä pidempään leikkauksaikaan, suurempaan verenhukkaan ja kohonneeseen uusintaleikkauksriskiin myös mini-invasiivisissa toimenpiteissä.

Kliinisessä päätöksenteossa ylipaino tulee huomioida osana potilaan tilanteen kokonaisarviota yhdessä muiden riskitekijöiden, kuten diabeteksen, tupakoinnin, sydän ja keuhkosairauksien sekä leikkauksen laajuuden kanssa. Keskeistä on avoin ja realistinen potilasinformaatio, jossa käsitellään sekä todennäköinen odotettavissa oleva oirehyöty että ylipainoon liittyvät leikkaus- ja toipumisriskit. Painonhallinnan tukeminen on osa koko-

naisvaltaista hoitoa. Leikkauksen jälkeen ylipainoinen potilas tulee ohjata painonhallintaan joko työterveyshuoltoon tai omaan terveystieteeseen.

Ydinasiat

- BMI 30-35: Potilaalle tulee kertoa leikkaukseen liittyvästä kohonneesta komplikaatoriskistä (infektio, mekaaninen komplikaatio), mutta leikkaukseen voidaan yleensä ryhtyä normaalin yksilöllisen harkinnan perusteella
- BMI > 35: Leikkauspäätös edellyttää korostettua hyötyhaitta-arviota, vaihtoehtoisten hoitomuotojen huolellista punnitsemista ja realistista potilasinformaatiota

Kirjallisuutta

Ghobrial J, Gadraj P, Harhangi B, et al. Outcome of non-instrumented lumbar spinal surgery in obese patients: a systematic review. *Br J Neurosurg* 2022;36:447-56.

Adindu E, Singh D, Geck M, et al. The impact of obesity on postoperative and perioperative outcomes in lumbar spine surgery: a systematic review and meta-analysis. *Spine J* 2025;25:1081-95.

Christopher R, Suresh M, Badary A, et al. Does obesity affect outcomes or complications in the treatment of lumbar disc herniation after open lumbar microdiscectomy? A systematic review and meta-analysis. *Brain and Spine* 2026;6:105948.

O'Toole JE, Sasso RC, Harrop JS, et al. Adverse impact of obesity on lumbar spine fusion, patient-reported outcomes and costs. A systematic review and meta-analysis. *Spine* 2025;50:1208-18.

Hammer A, Götz A, Rappert D, et al. Early revision rate after posterior spinal fusion surgery increases with every additional BMI point. *Eur Spine J* 2025;34:1943-53.

Pajak A, Dekhne M, Lui ATH, et al. The impact of obesity on radiographic and clinical outcomes following adult spinal deformity surgery – a systematic review and meta-analysis. *Spine J* 2026;26:147-57.

Scott-Young M, Rathbone J, Nielsen D, et al. Effects of obesity on minimally invasive lumbar spine surgery: A systematic review and meta-analysis. *Int J Spine Surg* 2026;20:26-37.

1.5 Leikkauskelpoisuuden arviointi ja anestesia

Aleksei Kamõsan

Potilaan huolellinen preoperatiivinen valmistelu, oikea-aikainen tiedottaminen ja komplikaatoriskien tunnistaminen parantavat selkäkirurgian hoitotuloksia, vähentävät kustannuksia ja lisäävät potilastyytyväisyyttä. Erityistä huomiota tulee kiinnittää huonossa hoitotasapainossa oleviin perussairauksiin, haurastumiseen, krooniseen kipuun, säännölliseen opioidien tai muiden päihteiden käyttöön, tupakointiin ja aliravitsemukseen. Näihin tekijöihin on tarkoituksenmukaista puuttua jo ennen leikkauspäätöstä, mielellään perusterveydenhuollossa lähetteen tekovaiheessa.

Polikliininen leikkauskelpoisuuden arviointi

Ennen leikkauspäätöstä arvioidaan potilaan yksilöllinen riskihyötysuhde huomioiden perussairaudet, toimintakyky ja toipumiseen vaikuttavat tekijät. Merkittävien perussairauksien, kuten anemian sekä sydän-, keuhko- ja verisuonisairauksien merkitys arvioidaan tarvittaessa asianomaisen erikoisalan lääkäriä konsultoiden.

Potilaan ravitsemustila arvioidaan osana kokonaisarviota. Aliravituilla potilailla ravitsemusterapeutin konsultaatio ja proteiinipitoinen prehabilitaatio tukevat postoperatiivista toipumista. Ensikäynnillä kartoitetaan lisäksi tupakointitavat, käsitellään lopettamisen hyödyt ja sovitaan vieroitushoidosta tarvittaessa läikehoitoa hyödyntäen (Kts. Tupakointi ja selkäleikkaus). Alkoholin ja muiden päihteiden käyttö selvitetään systemaattisesti. Alkoholin käytön lopettaminen 4–8 viikkoa ennen leikkausta vähentää useiden postoperatiivisten komplikaatioiden riskiä, mukaan lukien infektiot, pseudoartroosi, delirium, ileus sekä vuoto- ja trombiriski.

Kroonisen kivun riskitekijät, kuten pitkäaikainen selkäkipu, fyysisesti kuormittava työ sekä psykologiset ja psykososiaaliset riskitekijät (esimerkiksi potilaan omat odotukset, masennus, pelko-välttämiskäyttäytyminen ja vähäinen sosiaalinen tuki), tunnistetaan osana leikkauskelpoisuuden arviota. Näiden huomioiminen ja tarvittaessa kipuklinikan konsultaatio voi vähentää kivun kroonistumisen riskiä.

Potilaan valmistelu leikkaukseen

Potilas voi yleensä ottaa tavanomaiset lääkkeensä leikkauksenaamuna. Poikkeuksia ovat angiotensiini-konvertaasin (ACE) estäjät ja angiotensiinireseptorin II (ATR) salpaajat, diureetit, suun kautta otettavat diabeteslääkkeet sekä tietyt reumalääkkeet, joiden tauottamisessa noudatetaan erillisiä, ajantasaisia ohjeita (kts. Reumalääkkeet ja leikkaus | Reumatalo | Terveyskylä.fi (terveyskyla.fi)). Luontaistuotteet tauotetaan vähintään kaksi viikkoa ennen leikkausta niiden mahdollisten veren hyytymiseen ja anestesiassa käytettävien lääkkeiden metaboliaan kohdistuvien yhteisvaikutusten vuoksi. Veren hyytymiseen vaikuttavien lääkkeiden tauot arvioidaan yksilöllisesti ja paikallisten ohjeiden mukaisesti (Kts. Vuotoriskin huomioiminen selkäkirurgiassa).

Potilas ohjeistetaan noudattamaan preoperatiivista paastoa: kiinteä ruoka tauotetaan vähintään kuusi tuntia ennen leikkausta; kirkkaiden nesteiden (vesi, kirkas mehu) juominen sallitaan enintään kaksi tuntia ennen toimenpidettä. Leikkauksenaamuna potilas voi nauttia hiilihydraattijuoman kaksi tuntia ennen leikkausta, ellei sille ole vasta-aiheita (hidastunut mahalaukun tyhjeneminen, allergia). Hiilihydraattijuoma vähentää perioperatiivista insuliiniresistenssiä, pahoinvointia, näläntunnetta, janoa ja suun kuivumista sekä parantaa potilaskokemusta.

Anestesiamuodon valinta ja intraoperatiivinen hoito

Selkäleikkaukset tehdään pääsääntöisesti yleisanestesiassa leikkauksen asennon, verenvuotoriskin ja toimenpiteen keston vuoksi. Yleisanestesia voidaan toteuttaa joko laskimonsisäisellä infuusiolla tai inhalaatioanesteetilla. Laskimonsisäinen anestesia vähentää leikkauksen jälkeistä pahoinvointia ja soveltuu neuromonitorointia vaativiin toimenpiteisiin. Haittapuolia ovat suurempi hypotensioriski ja käytettävien lääkkeiden vaikutus potilaan heräämiseen. Inhalaatioanestesia on ennakoitavampi ja helpommin titrattava, mutta voi heikentää neuromonitorointisignaaleja. Anestesiamenetelmä valitaan potilaan riskiprofiiliin ja toimenpiteen vaatimusten perusteella.

Leikkauksen aikana potilaan asennon huolellisella toteutuksella ehkäistään vakavia, joskin harvinaisia komplikaatioita (Kts. Leikkauksen asennot ja niiden merkitys). Potilaan asento tarkistetaan säännöllisesti toimenpiteen aikana.

Postoperatiivinen hoito ja valvonta

Postoperatiivisen valvonnan toteutus perustuu potilaan yksilölliseen riskiprofiiliin, toimenpiteen laajuuteen ja intraoperatiivisiin tapahtumiin. Pääsääntöisesti selkäkirurgisia potilaita seurataan heräämössä, mutta tehostettu valvonta voi olla tarpeen pitkäkestoisten leikkausten, runsaan verenvuodon, merkittävän verenpaineen tai hengitysvajauksen yhteydessä sekä potilailla, joilla on merkittäviä sydän- tai keuhkosairauksia. ERAS (Enhanced Recovery After Surgery) -periaatteiden noudattaminen vähentää tehostetun valvonnan tarvetta ja lyhentää sairaalahoitoa.

Postoperatiivisen valvonnan tavoitteena on turvata potilaan peruselintoiminnot ja tunnistaa varhaiset leikkauskomplikaatiot. Ennen vuodeosastolle siirtymistä varmistetaan, että potilaalla ei ole neurologisia oireita leikkaukseen liittyen, hänen tajunnan tasonsa vastaa preoperatiivista tilaa, hengitys ja verenkierto ovat vakaat ilman tukilääkkeitä, leikkaushaava on siisti, dreenieritys vähäistä ja kipu sekä pahoinvointi hallinnassa. Hengitysharjoitukset aloitetaan jo heräämössä keuhkokomplikaatioiden ehkäisemiseksi.

Ydinasiat

- Huolellinen leikkauksekelpoisuuden arviointi ja potilaan valmistelu vähentävät leikkauksriskejä
- Anestesianuoto valitaan potilaan riskiprofiilin ja toimenpiteen erityisvaatimusten perusteella
- Postoperatiivinen valvonta järjestetään yksilöllisesti ja paikallisten käytäntöjen mukaisesti

Kirjallisuutta

Blacker SN, Vincent A, Burbridge M, et al. Perioperative care of patients undergoing major complex spinal instrumentation surgery: Clinical practice guidelines from the Society for Neuroscience in Anesthesiology and Critical Care. *J Neurosurg Anesthesiol* 2022;34:257-76.

Sahinovic MM, Gadella MC, Shils J, et al. Anesthesia and intraoperative neurophysiological spinal cord monitoring. *Curr Opin Anaesthesiol* 2021;34:590-96.

Mohamed BA, Fahy BG. Perioperative and Anesthetic Considerations for Patients with Degenerative Spine Disease. *Anesthesiol Clin* 2021;39:19-35.

Dagal A, Bellabarba C, Bransford R, et al. Enhanced Perioperative Care for Major Spine Surgery. *Spine* 2019;44:959-66.

1.6 Antibioottiprofylaksia

Juho Rantakokko

Noin 1,5 %:lle selkäleikkauspotilaista kehittyy leikkausalueen syvä infektio. Harvinaisuudestaan huolimatta infektio on kliinisesti merkittävä komplikaatio, sillä se lisää morbiditeettia, uusintaleikkausten tarvetta ja hoidon kustannuksia. Preoperatiivista antibioottiprofylaksiaa suositellaan selkäkirurgiassa leikkausalueen infektioiden ehkäisemiseksi. Tutkimusnäytön perusteella oikein toteutetun profylaksian hyödyt ylittävät sen mahdolliset haitat.

Yksittäisen, ennen ihoviiltoa annetun antibioottiannoksen on osoitettu vähentävän postoperatiivisia infektiota sekä prolapsi- että dekompressioleikkauksissa. Posteriorisissa instrumentoiduissa luudutusleikkauksissa suositellaan preoperatiivisen annoksen lisäksi intraoperatiivista uusinta-annosta, jos leikkaus kestää yli kolme tuntia tai verenvuoto on merkittävää. Antibioottiprofylaksiaa ei tule jatkaa 24 tuntia pidempään, sillä pidennetystä käytöstä ei ole osoitettu lisähyötyä.

Tietyt potilaskohtaiset riskitekijät, kuten diabetes, neuromuskulaarinen skolioosi, merkittävä obeseetti, reumasairaudet, immunosuppressio ja uusintaleikkaus voivat kliinisen harkinnan mukaan puoltaa pidempää profylaksiaa, mutta korkealaatuista näyttöä rutiininomaisesti pidennetyn profylaksian hyödyistä näissä potilasryhmissä ei ole. Suljettu haavadreeni leikkausalueella ei edellytä antibioottiprofylaksian jatkamista postoperatiivisesti.

Puhtaissa selkäkirurgisissa toimenpiteissä ensisijainen profylaktinen antibiootti on kefuroksiimi i.v. 10–60 minuuttia ennen ihoviiltoa. Anafylaktisen beetalaktaamiallergian yhteydessä käytetään klindamysiiniä. Vankomysiinin käyttö ensilinjan profylaksiana ilman selvää indikaatiota, kuten todettua MRSA-kantajuutta, ei ole suositeltavaa, sillä se voi lisätä infektoriskiä ja edistää mikrobiresistenssin kehittymistä.

Paikallisesti annosteltu vankomysiinijauhe on noussut esiin mahdollisena lisäkeinona infektoriskin pienentämiseksi posteriorisessa selkäkirurgiassa. Tutkimusnäyttö sen tehosta on kuitenkin ristiriitaista, joten sen rutiininomaisesta käytöstä ei voi ainakaan toistaiseksi suositella.

Ydinasiat

- Antibioottiprofylaksia annetaan 10–60 minuuttia ennen ihoviiltoa
- Ensijainen profylaktinen antibiootti on kefuroksiimi; anafylaktisen beetalaktaamiallergian yhteydessä klindamysiini
- Yli 3–4 tuntia kestävässä leikkauksissa tai runsaan verenvuodon yhteydessä annetaan intraoperatiivinen uusinta-annos
- Profylaksian jatkaminen leikkauksen jälkeen ei tuo lisähyötyä

Kirjallisuutta

Freire-Archer M, Sarraj M, Koziarz, et al. Incidence and recurrence of deep spine surgical site infections: A systematic review and meta-analysis. *Spine* 2023;48:E269-85.

Awad ME, Griffin NA, Epperson AB, et al. Extended postoperative antibiotic prophylaxis is associated with no clinical value and higher projected cost following adult spinal surgery: A stratified meta-analysis and probability-based cost projections. *J Bone Joint Surg Rev* 2024;12(9)

Pivazyan G, Khan Z, Williams JD, et al. Utility of prolonged prophylactic systemic antibiotics for wound drains in posterior spine surgery: a systematic review and meta-analysis. *J Neurosurg Spine* 2023;38:585-94.

Sommerstein R, Troillet N, Harbarth S, et al. Timing of cefuroxime surgical antimicrobial prophylaxis and its association with surgical site infections. *JAMA Netw Open* 2023;6:e2317370.

Herrington BJ, Urquhart JC, Rasoulinejad P, et al. Vancomycin antibiotic prophylaxis compared to cefazolin increases risk of surgical site infection following spine surgery. *Global Spine J* 2026;16:230-9

Sun Y, Ramapuram H, Tracz J, et al. Intraoperative vancomycin for preventing infection after open spine surgery: a systematic review and meta-analysis of randomized controlled trials. *J Neurosurg Spine* 2025;43:509-18

1.7 Trombiprofylaksia

Dan Laukka

Selkäleikkauksiin liittyy kohtalainen laskimotromboemolian riski. Oireettomia laskimotukoksia esiintyy noin 13 %:lla potilaista, mutta kliinisesti merkitävien syvien laskimotukosten ilmaantuvuus on selvästi pienempi (syvä laskimotukos 0.6 % ja keuhkoembolia 0.3 %). Tromboemolisten komplikaatioiden ehkäisyssä keskeistä on yksilöllinen riskiarvio, jossa huomioidaan potilaan perussairaudet, toimenpiteen laajuus ja postoperatiivinen immobilisaatio.

Havainnoiviin ja satunnaistettuihin tutkimuksiin perustuvan näytön mukaan rutiininomainen lääkkeellinen profylaksia ei merkittävästi vähennä tromboemolisten komplikaatioiden ilmaantuvuutta elektiivisessä selkäkirurgiassa. Toisaalta varhain postoperatiivisesti aloitettuun lääkkeelliseen profylaksiaan ei selkeästi liity lisääntyntä merkittävän verenvuodon tai epiduraalihakematooman riskiä.

Mekaanista ja lääkkeellistä trombiprofylaksiaa suositellaan ainakin niille potilaille, joilla tromboemolisen komplikaation riski on kohonnut. Tällaisia tilanteita ovat muun muassa laaja tai pitkäkestoinen leikkaus, tuumorikirurgia, selkäydinvamma, merkittävä pareesi tai immobilisaatio sekä tromboosille altistavat perussairaudet, kuten aiempi laskimotukos, aktiivinen maligniteetti, tunnettu hyperkoagulaatiotila tai vaikea obesiteetti.

Mekaaninen profylaksia, tavallisimmin pneumaattiset kompressiosukat, aloitetaan intraoperatiivisesti. Lääkkeellinen profylaksia pienimolekyylisellä hepariinilla lisätään kliinisen harkinnan perusteella. Kansainvälinen konsensus suosittelee lääkkeellisen profylaksian aloittamista 24–48 tunnin kuluessa leikkauksesta; useimmissa suomalaisissa selkäkirurgisissa yksiköissä profylaksia aloitetaan jo leikkauispäivän iltana. Profylaksian kesto määritellään yksilöllisesti potilaan tromboosiriskin ja kliinisen kokonaisarvion perusteella (Kts. Tukosriskin pisteytys toimenpidepotilaalla - Duodecim).

Ydinasiat

- Mekaaninen trombiprofylaksia soveltuu kaikille selkäkirurgisille potilaille
- Lääkkeellisen trombiprofylaksian käytännöt vaihtelevat keskuksittain
- Lääkkeellinen profylaksia kohdennetaan ainakin niille potilaille, joilla on kohonnut tromboemolisen komplikaation riski
- Profylaksian aloitusajankohta ja kesto määritellään yksilöllisesti

Kirjallisuutta

Rahmani R, Eaddy S, Stegelmann SD, et al. Chemical prophylaxis and venous thromboembolism following elective spinal surgery: A systematic review and meta-analysis. *N Am Spine Soc J* 2023;17:100295

Muralidharan A, Gong DC, Baumann AN, et al. Venous thromboembolism chemoprophylaxis is not supported following elective spine surgery: a systematic review and meta-analysis of randomized controlled trials. *J Spine Surg* 2025;11:242-55.

The ICM-VTE Spine delegates. Recommendations from the ICM-VTE: Spine. *J Bone Joint Surg Am* 2022;104(Suppl 1):309-28.

1.8 Vuotoriskin huomioiminen selkäkirurgiassa

Jere Inkinen

Vuotoriskin hallinta on selkäkirurgiassa keskeinen potilasturvallisuustekijä, sillä merkittävä verenvuoto tai postoperatiivinen epiduraalihakematooma voi johtaa vakaviin neurologisiin komplikaatioihin. Vuotoherkkyys voi liittyä potilaan perussairauksiin tai käytössä olevaan antitromboottiseen lääkitykseen. Vuotoriskin arviointi on olennainen osa yksilöllistä leikkauspäätöstä. Jos potilaalla on vuodolle altistava sairaus, kuten maksan tai munuaisten vajaatoiminta, luuytimen sairaus tai synnynnäinen hyytymishäiriö, arvio tehdään yhteistyössä hoitavan erikoisalan ja tarvittaessa hyytymishäiriöihin erikoistuneen hematologin kanssa. Tässä luvussa keskitytään antitromboottisten lääkkeiden tauotukseen selkäleikkauksen yhteydessä.

Verihiutale-estäjät

Verihiutale-estäjät (asetyylisalisyylihappo, klopidogreeli, prasugreeli, tikagrelori) ovat yleisiä selkäleikkaukseen tulevilla potilailla. Asetyylisalisyylihappo (ASA) on usein käytössä joko lääkärin määräämänä tai potilaan itse aloittamana. Primääripreveniossa iskeemisen tapahtuman riski on vähäinen ja ASA voidaan useimmiten tauottaa ennen leikkausta. Jos lääkitys liittyy aiemmin sairastettuun valtimotapahtumaan, tauotukseen liittyvän iskeemisen tapahtuman riski saattaa olla suurempi kuin vuodon lisääntymisen riski.

Mikäli potilaalla on suuren tukosriskin vuoksi käytössä ASA:n lisäksi toinen verihiutale-estäjä (esimerkiksi verisuonitoimenpiteen jälkeen), yhdistelmähoito on tavallisesti määräaikainen. Tällöin elektiivinen selkäleikkaus tulisi pyrkiä ensisijaisesti ajoittamaan lääkityksen päättymisen jälkeiseen aikaan. Tarvittaessa lääkityksen tauotuksesta sovitaan yhdessä hoitavan erikoislääkärin kanssa. Klopidogreeli ainoana verihiutale-estäjänä on usein käytössä aivoverenkiertohäiriön jälkeen. Jos aivotapahtumasta on kulunut alle vuosi, neurologin konsultaatio on tarpeen ennen lääkityksen tauottamista. Muussa tapauksessa klopidogreeli voidaan tauottaa 5–7 vuorokautta ennen leikkausta.

Suorat antikoagulantit

Suorat antikoagulantit (apiksabaani, rivaroksabaani, edoksabaani, dabigatraani) ovat yleisesti käytössä eteisvärinään liittyvän aivoinfarktin ehkäisyssä ja tromboembolisten tapahtumien hoidossa. Jos lääkitys on käytössä aivoinfarktin estoon ja potilaan GFR on > 50 ml/min, lääkitys voidaan tauottaa 2 vuorokautta ennen leikkausta. Dabigatraani tauotetaan 3 vuorokautta ennen leikkausta sen hitaamman puhdistuman vuoksi. Siltahoitoa ei yleensä tarvita, ellei potilaalla ole merkittävästi kohonnut tromboosiriski. Äskettäinen laskimotromboosi tai keuhkoembolia edellyttää leikkausajankohdan kriittistä arviointia moniammatillisesti.

Varfariini

Varfariinin käyttö eteisvärinän hoidossa on vähentynyt suorien antikoagulanttien yleistyessä. Mikäli varfariinin indikaationa on eteisvärinä, lääkitys tauotetaan ennen leikkausta siten, että INR leikkaushetkellä on alle 1.2. Tämä edellyttää tyypillisesti 5–7 vuorokauden taukoa hoitotasolta lähdettäessä. Jos varfariinin käyttöindikaatio on mekaaninen keinoläppä tai muu erityinen syy, anesthesiologin ja/tai hoitavan erikoisalain konsultaatio on välttämätön ennen leikkausta.

Siltahoitoa pienimolekyylisellä hepariinilla ei varfariinitauon aikana suositella rutiininomaisesti, ellei potilaalla ole merkittävästi kohonnut tromboosiriski. Tutkimusnäyttö viittaa lisääntyneeseen vuotoriskiin ilman merkittävää hyötyä tromboembolisten tapahtumien ehkäisyssä.

Postoperatiivinen lääkityksen uudelleenaloitus

Jos vuototilanne on hallinnassa, potilaan antikoagulanttihoito voidaan yleensä aloittaa 24–48 tunnin kuluttua leikkauksesta. Yli 72 tunnin tauotukseen liittyy suurempi tromboottisten komplikaatioiden riski, jolloin siltahoitoa voidaan yksilöllisesti harkita.

Ydinasiat

- Vuotoriskin arviointi on keskeinen osa selkäkirurgista leikkauspäätöstä
- Antitromboottisten lääkkeiden tauotus suunnitellaan yksilöllisesti riskit huomioiden
- Siltahoidon käyttö on vähentynyt lisääntyneen tutkimusnäytön myötä
- Antikoagulanttihoito voidaan useimmiten aloittaa uudelleen 24–48 tunnin kuluttua leikkauksesta

Kirjallisuutta

Halvorsen S, Mehilli J, Cassese S, et al. 2022 ESC Guidelines on cardiovascular assessment and management of patients undergoing non-cardiac surgery. *Eur Heart J* 2022;43:3826–924.

Graham MM, Sessler DI, Parlow JL, et al. Aspirin in patients with previous percutaneous coronary intervention undergoing noncardiac surgery. *Ann Intern Med* 2018;168:237-44.

The ICM-VTE Spine delegates. Recommendations from the ICM-VTE: Spine. *J Bone Joint Surg Am* 2022;104(Suppl 1):309-28.

Ilmakunnas M, Vesanen M, Ahlmén-Laiho U. Antitromboottisen lääkehoidon tauotus ja siltahoidon tarve kajoavissa toimenpiteissä. *Duodecim* 2024;140:1166-76.

Kuo HC, Liu FL, Chen JT, et al. Thromboembolic and bleeding risk of periprocedural bridging anticoagulation: a systematic review and meta-analysis. *Clin Cardiol* 2020;43:441-9.

1.9 Dreenin käyttö selkäleikkauksessa

Petri Voutilainen

Leikkaushaavaan asetetun dreenin tarkoituksena on poistaa sulun jälkeen leikkausalueelle kertyvää verta ja kudostettä. Tällä pyritään ehkäisemään epiduraalihematooman aiheuttamia neurologisia komplikaatioita, kudospaineeseen liittyvää kipua ja mahdollisesti leikkausalueen infektioita.

Nykyinen tutkimusnäyttö ei tue dreenien rutiininomaista käyttöä elektivisessä lannerangan kirurgiassa. Dreenin käytön ei ole osoitettu vähentävän epiduraalihematoomien, haavainfektioiden tai varhaisten uusintaleikkausten riskiä dekompression tai lyhyiden luudutusleikkausten yhteydessä. Sen sijaan dreenin käyttö voi pidentää sairaalahoitoa ja lisätä verensiirtojen tarvetta. Toisaalta dreenin käyttö ei sinänsä näytä lisäävän leikkausalueen infektioita, jos dreeni poistetaan varhain. Pitkittänyt dreenin käyttö, erityisesti yli 72 tuntia leikkauksesta, saattaa kuitenkin altistaa infektiolle.

Duraleesioyhteydessä ensisijaisena vaihtoehtona on huolellinen hemostaasi ja haavan sulku ilman dreeniä. Dreenin voi harkinnan mukaan jättää leikkausalueelle laskuputkena, mikäli duraleesio on suljettu vesitiiviisti (Kts. Duravaurion korjaus). Tällöin dreenieritettä tulee seurata tarkkaan: dreeni poistetaan välittömästi, mikäli sinne alkaa kertyä likvoria.

Tyhjiömuun perustuva haavasidos saattaa vähentää haavaeritystä ja leikkausalueen infektioita laajoissa selkäkirurgisissa toimenpiteissä sekä potilailla, joilla infektioriski on kohonnut esimerkiksi diabeteksen tai obesiteetin pohjalta. Käytön tulee kuitenkin perustua valikoituun harkintaan, sillä näiden haavasidosten rutiinikäytöstä ei ole näyttöä.

Dreenin käytön vaikutuksia ei tule tarkastella irrallaan muista keskeisistä leikkauksen vaiheista. Vuoto- ja infektioriskiin vaikuttavat olennaisesti huolellinen hemostaasi, kudosten atraumaattinen käsittely, faskian ja subkutiksen vesitiivis sulku sekä potilaan asento ja leikkaushaavaan postoperatiivisesti kohdistuva mekaaninen kuormitus.

Ydinasiat

- Päätös dreenin käytöstä tehdään tapauskohtaisesti, ei rutiininomaisesti
- Mikäli spinaalikanavaa ei avata, dreeniä ei yleensä tarvita
- Mikäli spinaalikanava avataan ja potilaalla on kohonnut vuotoriski, dreenin käyttöä harkitaan
- Dreeni poistetaan varhain, viimeistään toisena postoperatiivisena päivänä

Kirjallisuutta

Schnake KJ, Pumberger M, Rappert D, et al. Closed-suction drainage in thoracolumbar spinal surgery – clinical routine without evidence? A systematic review. *Eur Spine J* 2022;31:614-22.

Molina M, Torres R, Castro M, et al. Wound drain in lumbar arthrodesis for degenerative disease: an experimental, multicenter, randomized controlled trial. *Spine J* 2023;23:473-83.

Pivazyan G, Winters CG, Bryant J-P, et al. The utility of surgical drains in adult and pediatric posterior spinal fusion: systematic review and meta-analysis. *Neurosurg Rev* 2024;47:873.

Ebeid I, Ebeid A, Shalaby A, et al. Negative pressure wound therapy for the prevention of surgical site infections in orthopedic and trauma surgery: a systematic review and meta-analysis of RCTs. *J Orthop Traumatol* 2025;26:75.

1.10 Selkäleikkauksen jälkeinen kipu ja pahoinvointi

Aleksei Kamõsan

Selkäleikkauksen jälkeisen kivun hoito

Selkäkirurgisen potilaan kipu on monimuotoinen kokemus, johon liittyy nosiseptiivisiä, neuropaattisia ja tulehduksellisia mekanismeja. Koska kipu on yleisin selkäleikkauksen indikaatio, monet potilaat käyttävät runsaasti kipulääkkeitä jo ennen toimenpidettä. Leikkauksen jälkeisen kivunhoidon tavoitteena on tehokas kivunlievitys, potilaan varhainen mobilisaatio ja komplikaatioiden ehkäisy.

Kivunhoito on tarkoituksenmukaista aloittaa jo preoperatiivisesti. Preemptiiviseen analgesiaan kuuluvat parasetamoli sekä tulehduskipulääkkeet, mukaan lukien selektiiviset COX-2 estäjät. Gabapentinoideja (gabapentiini, pregabaliini) ei suositella rutiininomaisesti niiden heikon tehon ja mahdollisten haittavaikutusten, kuten sedaation ja hengityslaman, vuoksi.

Perioperatiivinen kivunhoito perustuu edelleen pääosin opioideihin. Niiden käyttöön liittyy useita tunnettuja haittoja, kuten pahoinvointi, hengityslama, suolen toiminnan lamaantuminen, virtsaretentio ja tajunnanhäiriöiden riski. Lisäksi runsas opioidien käyttö lisää hyperalgesian, toleranssin ja riippuvuuden riskiä, mikä voi hidastaa kuntoutumista ja lisätä hoidon kustannuksia.

Multimodaalisen kivunhoidon tavoitteena on vaikuttaa kivun eri komponentteihin ja vähentää opioidien tarvetta. Leikkauksen aikana opioideihin voidaan yhdistää adjuvantteja, kuten S-ketamiinia, deksmedetomidiinia ja lidokaiinia. S-ketamiini annetaan boluksena intubaation jälkeen ja sitä jatketaan infuusiona haavan sulkuun asti. Deksmetomidiini vähentää kipua, opioidien tarvetta ja pahoinvointia, mutta sen käyttöön liittyy bradykardian ja hypotension riski. Deksmetomidiinin annostelussa tulee välttää suuria infuusionopeuksia erityisesti neuromonitorointia käytettäessä. Lidokaiinia voidaan käyttää boluksena leikkauksen alussa ja jatkuvana infuusiona myös neuromonitorointia vaativissa toimenpiteissä.

Selän leikkaushaavan infiltraatio paikallispuudutteella ei vaikuta vähentävän kipua tai opioidien tarvetta plaseboon verrattuna.

Postoperatiivinen kivunhoito perustuu parasetamoliin ja tulehduskipulääkkeisiin (NSAID, selektiiviset COX-2 estäjät) sekä tarvittaessa opioideihin. Tulehduskipulääkkeet saattavat heikentää luutumista, erityisesti tupakoitsijoilla, minkä vuoksi niitä voi luudutusleikkauksen jälkeen suositella vain

lyhytaikaisesti valikoiduille potilaille. Lämpilyöntikipua hoidetaan lyhytvaikutteisilla opioideilla. Itseannostelu (PCA) mahdollistaa yksilöllisen kivunhoidon, lisää potilaan autonomiaa ja vähentää opioidien haittavaikutuksia. S-ketamiinin yhdistäminen opioidipohjaiseen PCA-hoittoon vähentää opioidien kokonaiskulutusta ilman lisähaittoja.

Selkäleikkauksen jälkeinen pahoinvointi

Leikkauksen jälkeinen pahoinvointi ja oksentelu (PONV) on yleinen komplikaatio, joka ilmenee tyypillisesti ensimmäisen postoperatiivisen vuorokauden aikana. Ilman profylaksiaa pahoinvointia esiintyy noin 30–40 %:lla leikkauspotilaista ja jopa 80 %:lla korkean pahoinvointiriskin potilaista. PONV heikentää potilaskokemusta ja voi pahimmillaan johtaa vakaviin komplikaatioihin, kuten haavakomplikaatioihin, aspiraatioon, hypovolemiaan tai elektrolyyttihäiriöihin.

PONV:n ehkäisyyn perusta on yksilöllisten riskitekijöiden tunnistaminen. Keskeisiä riskitekijöitä ovat naissukupuoli, alle 50 vuoden ikä, tupakoimattomuus, aiempi PONV tai matkapahoinvointi, yli tunnin kestävä leikkaus, inhalaatioanestesian käyttö sekä postoperatiivinen opioidilääkitys. Riskiarviossa voidaan hyödyntää esimerkiksi Apfelin pisteytystä.

Anestesiastrategialla on keskeinen merkitys pahoinvoinnin ehkäisyssä. Erityisesti riskipotilailla pyritään välttämään inhalaatioanesteetteja ja minimoimaan opioidien käyttö multimodaalisen kivunhoidon keinoin. Riittävä nesteytys vähentää pahoinvoinnin riskiä. Relaksaation kumoamisessa suositellaan ensisijaisesti sugammadeksia sen neostigmiiniä vähäisemmän pahoinvointiriskin vuoksi.

Korkean pahoinvointiriskin potilaille suositellaan profylaksiaa vähintään kahdella eri mekanismiin vaikuttavalla lääkkeellä. Yleisesti käytetty yhdistelmä on serotoniinireseptorin antagonistit (ondansetroni, granisetroni) ja kortikosteroidi (deksametasoni, metyyliiprednisoloni). Jos pahoinvointia esiintyy profylaksiasta huolimatta, hoitoa voidaan tehostaa neurokiniini-1-reseptorin antagonistilla (aprepitantti) tai dopamiiniantagonistilla (droperidoli, metoklopramidi).

Ydinasiat

- Selkäleikkauksen jälkeinen kivunhoito perustuu multimodaaliseen strategiaan
- Gabapentinoideja ei suositella rutiininomaisesti
- Opioideja käytetään tarvittaessa mahdollisimman pienin annoksin ja lyhytaikaisesti
- PONV:n ehkäisyssä keskeistä on riskipotilaiden tunnistaminen ja oikein kohdennettu profylaksia

Kirjallisuutta

Rajan S, Devarajan J, Krishnaney A, et al. Opioid alternatives in spine surgery: A narrative review. *J Neurosurg Anesthesiol.* 2022;34:3-13.

Waelkens P, Alsabbagh E, Sauter A, et al. Pain management after complex spine surgery: A systematic review and procedure-specific postoperative pain management recommendations. *Eur J Anaesthesiol* 2021;38:985-94.

Blacker SN, Vincent A, Burbridge M, et al. Perioperative care of patients undergoing major complex spinal instrumentation surgery. *J Neurosurg Anesthesiol.* 2022;34:257-76.

McEvoy MD, Raymond BL, Krige A. Opioid-sparing perioperative analgesia within enhanced recovery programs. *Anesthesiology Clin* 2022;40:35-58

Haupt S, Laux CJ, Maurer SM, et al. Local wound anesthesia in spine surgery – a randomized, double-blind, controlled trial. *Spine J* 2026. Online ahead of print. Doi: 10.1016/j.spinee.2026.04.012.

Brinck ECV, Virtanen T, Mäkelä S, et al. S-ketamine in patient-controlled analgesia reduces opioid consumption in a dose-dependent manner after major lumbar fusion surgery: A randomized, double-blind, placebo-controlled clinical trial. *PLoS One* 2021;16:e0252626.

Schlesinger T, Meybohm P, Kranke P. Postoperative nausea and vomiting: risk factors, prediction tools, and algorithms. *Curr Opin Anaesthesiol* 2023;36:117-23.

1.11 Punasolusiirrot selkäleikkauksen jälkeen

Piia Wiberg

Selkäkirurgian tarve lisääntyy väestön ikääntyessä ja eliniän pidentyessä. Erityisesti laajoihin, yli kolme nikamaväliä kattaviin toimenpiteisiin sekä tuumori- ja deformeettikirurgiaan liittyy kohonnut punasolusiirtojen riski sekä intra- että postoperatiivisesti. Punasolusiirtojen tarvetta lisäävät useat potilaskohtaiset ja toimenpiteeseen liittyvät tekijät, kuten korkea ikä, runsas leikkausvuoto, matala preoperatiivinen hemoglobiini, merkittävä komorbiditeetti, ASA-luokka 3–4, naissukupuoli, pitkä leikkausaika sekä runsas kristalloidinessiteytys. Vaativassa selkäkirurgiassa noin kolmasosa potilaista saa perioperatiivisesti allogeenisia punasoluja.

Punasolusiirtoihin liittyy tunnettuja haittoja, kuten kuume- ja allergiset reaktiot, infektoriski, akuutti keuhkovaurio, hemolyttiset reaktiot, transfuusion liittyvä graft-versus-host-sairaus sekä alentunut immuunipuolustus. Lisäksi punasolusiirrot on yhdistetty kohonneeseen tromboembolisten ja iskeemisten komplikaatioiden riskiin. Näistä syistä monilla kirurgian erikoisaloilla on siirrytty kohti restriktiivisiä transfuusiokäytäntöjä.

Selkäkirurgiassa on ajoittain perusteltu liberaalimpaa transfuusiostategiaa varhaisen mobilisaation ja fyysisesti kuormittavan kuntoutuksen tukemiseksi. Tutkimusnäyttö ei kuitenkaan tue liberaalia strategiaa, sillä se lisää sairastavuutta, pidentää sairaalahoitoa, kasvattaa kustannuksia ja lisää erityisesti kardiovaskulaarisia, keuhko- ja munuaiskomplikaatioita.

Absoluuttisen hemoglobiiniarvon ohella on tärkeää huomioida hemoglobiinin muutos pre- ja postoperatiivisen arvon välillä. Suuri lasku hemoglobiinissa on yhdistetty sairaalasyntyisten infektioiden lisääntymiseen, joko hemoglobiinin laskun tai riittämättömän punasolukorvauksen vuoksi. Useimmiten yksi punasoluyksikkö riittää nostamaan hemoglobiinin turvalliselle tasolle, eikä hemoglobiinipitoisuutta ole perusteltua nostaa tätä korkeammaksi. Aneemisille potilaille suositellaan postoperatiivisesti rautasubstituutiota.

Transfuusion ajoitus on olennainen osa hoitostrategiaa. Vaativassa selkäkirurgiassa potilas saattaa hyötyä intraoperatiivisista punasolusiirroista, mikäli niiden avulla ehkäistään akuutin verenvuodon aiheuttamaa koagulopatiaa, vähennetään postoperatiivisten verensiirtojen tarvetta ja mahdollisesti lyhennetään sairaalassaoloaika.

Punasolusiirtojen tarvetta voidaan vähentää useilla perioperatiivisilla keinoilla. Näihin kuuluvat tulehduskipulääkkeiden ja antitromboottisten lääkkeiden asianmukainen tauotus, preoperatiivisen hemoglobiinin optimointi, potilaan huolellinen asemointi leikkaustasolle, kontrolloitu hypotensiivinen anestesia, antifibrinolyyttien käyttö (esimerkiksi traneksaamihappo), autologisten punasolujen ja veripesurin käyttö runsaan vuotoriskin toimenpiteissä sekä normotermian ylläpito leikkauksen aikana. Tarvittaessa lihasrelaksatiota voidaan hyödyntää intra-abdominaalipaineen laskemiseksi, jos se on toimenpiteen kannalta tarkoituksenmukaista.

Traneksaamihapon on osoitettu vähentävän leikkausvuotoa selkäkirurgiassa, mutta sen optimaalinen annostus ei ole yksiselitteinen. Yleisesti käytössä ovat 10–15 mg/kg alkubolus ja tarvittaessa 1–2 mg/kg/h jatkuva infuusio. Eri annostusstrategioiden välillä ei ole todettu selviä eroja tehossa tai turvallisuudessa.

Preoperatiivinen anemia (miehillä Hb < 130 g/l, naisilla Hb < 120 g/l) tulee tunnistaa ja hoitaa ajoissa, mieluiten vähintään kahdeksan viikkoa ennen elektiivistä leikkausta. Yleisin syy on raudanpuuteanemia, mutta taustalla voi olla myös krooninen tulehdussairaus tai munuaisten vajaatoiminta. Oraalinen rautasubstituutio, viimeistään kaksi viikkoa ennen leikkausta aloitettuna, korjaa tehokkaasti preoperatiivista anemiaa, vähentää verensiirtojen tarvetta ja lyhentää hoitoaikaa. Suonensisäiset rautavalmisteet ovat vaihtoehto niille potilaille, joille oraalinen rautavalmiste ei sovi.

Ydinasiat

- Preoperatiivinen anemia tulee tunnistaa ja hoitaa ajoissa
- Punasolusiirtojen tarpeeseen vaikuttavat sekä potilas- että toimenpidekohtaiset tekijät
- Sekä absoluuttinen hemoglobiinitaso että sen perioperatiivinen muutos ovat kliinisesti merkityksellisiä
- Transfuusion ajoitus on olennainen osa hoitostrategiaa

Kirjallisuutta

Barrie U, Youssef CA, Pernik MN et al. Transfusion guidelines in adult spine surgery: a systematic review and critical summary of currently available evidence. *Spine J* 2022;22:238-48.

Perez JJ, Yanamadala V, Wright AK, et al. Outcomes surrounding perioperative transfusion rates and hemoglobin nadir values following complex spine surgery. *World Neurosurg* 2019;126:1287-92.

Mikhail C, Pennington Z, Arnold PM, et al. Minimizing blood loss in spine surgery. *Global Spine J* 2020; 10:71S-83S.

Rahmani R, Singleton A, Fulton Z, et al. Tranexamic acid dosing strategies and blood loss reduction in multilevel spine surgery: A systematic review and network meta-analysis: Tranexamic acid for multilevel spine surgery. *N Am Spine Soc J* 2021;8:100086.

1.12 Selkäleikkauksen jälkeinen mobilisaatio, toipuminen ja paluu arkeen

1.12.1 Välitön postoperatiivinen mobilisaatio

Sami Tarnanen

Selkäleikkauksen jälkeisellä välittömällä mobilisaatiolla tarkoitetaan potilaan fyysisen aktiivisuuden asteittaista lisäämistä toimenpiteen jälkeen, mukaan lukien sängystä ja istumasta ylösnousu, istuminen, seisominen ja päivittäisiin toimintoihin liittyvä liikkuminen (pukeutuminen, peseytyminen, kyykistyminen, käveleminen, porraskävely). Mobilisaatioon liittyvä ohjaus alkaa jo sairaalassa ja jatkuu kotiutumisen jälkeen akuutissa toipumisvaiheessa. Tavoitteena on ehkäistä immobilisaatioon liittyviä haittoja, tukea toipumista ja varmistaa potilaan turvallinen ja itsenäinen selviytyminen kotona.

Tutkimusnäyttö ei tue pitkälle meneviä liikerajoituksia selkäleikkauksen jälkeen. Varhaisen mobilisaation on havaittu edistävän toipumista ja nopeaa paluuta normaaliin arkeen ilman lisääntyntä komplikaatoriskiä. Mobilisaation tulee kuitenkin olla hallittua niin, että se ei vaaranna kudosparanemista.

Prolapsileikkauksen jälkeen potilas voi liikkua normaalisti ja tehdä päivittäisiä toimia. Raskaampia nostoja sekä selän ääriasentoihin liittyviä laajoja taivutus- ja kierto liikkeitä suositellaan välttämään 2 viikon ajan lihasavauksen paranemisen tukemiseksi. Kotiutuessaan potilas saa fysioterapeutilta ohjeet omatoimiseen kuntoutumiseen (kts. Fysioterapia ja kuntoutus selkäleikkauksen jälkeen). Liikkumista ei tule tarpeettomasti rajoittaa, sillä rajoitukset voivat hidastaa normaaliin elämään palaamista ja sosiaalista osallistumista.

Selkäydinkanavan ahtauman avarrusleikkauksen (dekompressio) jälkeen mobilisaation periaatteet ovat samat kuin välilevytyräleikkauksen jälkeen, mutta rajoituksia voidaan tarvittaessa jatkaa kuuteen viikkoon asti. Ennen kotiutumista fysioterapeutti antaa potilaalle ohjeet omatoimiseen harjoitteluun (kts. Fysioterapia ja kuntoutus selkäleikkauksen jälkeen).

Lanneselän luudutusleikkauksen jälkeen potilas nousee jalkeille leikkauspäivän iltana tai viimeistään seuraavana päivänä. Välittömän postoperatiivisen mobilisaation periaatteet ovat samat kuin muussa selkäkirurgiassa, mutta kuormitusrajoitukset ovat pidempään voimassa ja niitä puretaan asteittain. Ennen kotiutumista fysioterapeutti ohjaa potilasta omatoimiseen harjoitteluun (kts. Fysioterapia ja kuntoutus selkäleikkauksen jälkeen).

Kirjallisuutta

Oosterhuis T, Costa LO, Maher CG, et al. Rehabilitation after lumbar disc surgery. Cochrane Database Syst Rev. 2014;3:CD003007.

Palveluvalikoimaneuvoston suositus. Lanneselän välilevytyrän leikkaushoito ja sen jälkeinen kuntoutus. 2019.

Palveluvalikoimaneuvoston suositus. Lanneselän selkäydinkanavan ahtauman leikkaushoito ja sen jälkeinen kuntoutus. 2020.

Palveluvalikoimaneuvoston suositus. Kroonisen lanneselän oireiston hoito luudutuskirurgialla ja leikkauksen jälkeinen kuntoutus. 2021.

1.12.2 Kotiutuminen

Anna Kotkansalo

Prolapsileikkauksen jälkeen radikulaarinen kipu lievittyy ja potilaan toimintakyky paranee yleensä nopeasti. Dekompressio- ja luudutusleikkauksen jälkeen oireiden lievittyminen, etenkin selkävun osalta, voi kestää pidempään.

Potilas voi kotiutua, kun hän liikkuu turvallisesti lyhyitä matkoja, hänen kipunsa on hallinnassa suun kautta otettavien lääkkeiden avulla, spontaani virtsaaminen onnistuu, eikä välittömiä komplikaatioita ole todettavissa. Prolapsileikkauksen ja dekompressionin jälkeen kotiutus on usein mahdollista leikkauksen päivänä tai 1–2 vuorokauden kuluessa. Luudutusleikkauksen jälkeen sairaalassaoloaika on tyypillisesti 1–6 vuorokautta toimenpiteen laajuuden ja potilaan kokonaistilanteen mukaan. Postoperatiivisen sairaalaseurannan tarve arvioidaan yksilöllisesti, ja pidempää seuranta voidaan tarvita iäkkäillä, monisairailta tai toimintakyvyltään rajoittuneilla potilailla sekä laajojen toimenpiteiden jälkeen.

Valikoidut prolapsi- ja dekompressioleikkaukset voidaan toteuttaa päiväkirurgisesti kohtalaisen terveillä ko-opeeroivilla potilailla ilman lisääntynyttä komplikaatoriskiä. Myös lyhyet luudutusleikkaukset soveltuvat päiväkirurgiaan hyväkuntoisilla potilailla, joilla ei ole preoperatiivista opioidilääkitystä ja jotka asuvat lähellä leikkaavaa yksikköä.

Kirjallisuutta

Rushton A, Heneghan NR, Heymans MW, et al. Clinical course of pain and disability following primary lumbar discectomy: systematic review and meta-analysis. *Eur Spine J* 2020;29:1660–70.

Koenders N, Rushton A, Verra ML, et al. Pain and disability after first-time spinal fusion for lumbar degenerative disorders: a systematic review and meta-analysis. *Eur Spine J* 2019;28:696–709.

Subramanian T, Araghi K, Sivaganesan A, et al. Ambulatory lumbar fusion: A systematic review of perioperative protocols, patient selection criteria, and outcomes. *Spine* 2023;48:278–87.

1.12.3 Toipilasvaiheen aktiivisuus ja rajoitukset

Anna Kotkansalo

Toipilasvaiheen ohjeiden tavoitteena on mahdollisimman nopea ja turvallinen paluu normaaliin aktiivisuuteen. Istuminen ja liikkeellelähtö sallitaan varhain kivun rajoissa. Nukkuma-asentoa ei yleensä tarvitse rajoittaa, ja sängystä ylösnousu tapahtuu kyljen kautta.

Ensimmäisten viikkojen aikana vältetään selän voimakkaita ääritaiivutuksia ja -kiertoja sekä raskaiden taakkojen kantamista tai nostamista. Toipilasvaiheessa voidaan aloittaa vartalon syviä lihaksia aktivoivat harjoitteet, kunhan ne eivät provosoi säteilykipua tai puutumista. Vesiliikunta on sallittua haavan parannuttua. Fyysistä aktiivisuutta lisätään asteittain, ja useimpiin liikuntaharrastuksiin voi palata kevennetysti neljän-kuuden viikon kuluttua leikkauksesta. Luudutusleikkauksen jälkeen kuormitusrajoitukset saattavat kestää pidempään ja niitä puretaan asteittain (kts. Fysioterapia ja kuntoutus selkäleikkauksen jälkeen). Tukiliivin käytöstä ei ole osoitettu selvää hyötyä, eikä sitä suositella rutiininomaisesti.

Autossa matkustamista ei tarvitse rajoittaa. Autolla ajaminen on yleensä sallittua heti kotiutumisen jälkeen prolapsileikkauksen ja dekompression yhteydessä, mikäli potilaalla ei ole merkittävää motorista puutosta eikä keskushermostoon vaikuttavaa lääkitystä. Yhden tason luudutuksen jälkeen ajamista suositellaan yleensä välttämään noin kahden viikon ajan; useamman tason luudutuksen jälkeen ajokielto voi olla jopa kolmen kuukauden mittainen.

Seksuaalielämään voi palata, kunhan toipilasajan yleiset liikerajoitukset huomioidaan.

Kirjallisuutta

Oosterhuis T, Costa LOP, Maher CG, et al. Rehabilitation after lumbar disc surgery. Cochrane Database of Systematic Reviews 2014.

Madera M, Brady J, Deily S, et al. The role of physical therapy and rehabilitation after lumbar fusion surgery for degenerative disease: A systematic review. *J Neurosurg Spine* 2017;26:694–704.

Kernc D, Strojnik V, Vengust R. Early initiation of a strength training-based rehabilitation after lumbar spine fusion improves core muscle strength: A randomized controlled trial. *J Orthop Surg Res* 2018;13(1).

Nasi D, Dobran M, Pavesi G. The efficacy of postoperative bracing after spine surgery for lumbar degenerative diseases: a systematic review. *Eur Spine J* 2020;29:321–31.

1.12.4 Fysioterapia ja kuntoutus selkäleikkauksen jälkeen

Sami Tarnanen

Selkäleikkauksen jälkeinen kuntoutus on moniammatillinen kokonaisuus, johon osallistuvat potilas, fysioterapeutti ja leikannut lääkäri. Tarvittaessa hyödynnetään myös muiden ammattiryhmien, kuten ravitsemusterapeuttien ja psykologien, asiantuntemusta. Potilaan aktiivinen osallistuminen ja yksilöllisesti laadittu kuntoutussuunnitelma parantavat sitoutumista kuntoutukseen ja hoidon onnistumiseen. Kuntoutusta on tarkoituksenmukaista tarkastella osana perioperatiivista hoitoketjua, vaikka tämän kappaleen painopiste onkin postoperatiivisessa vaiheessa.

Postoperatiivisen fysioterapian peruseräatteen vastaavat tuki- ja liikuntaelinvaivojen yleistä kuntoutusta. Keskeisiä elementtejä ovat potilaan ohjaus ja neuvonta, kuormituksen asteittainen lisääminen sekä aktiivinen, toimintakykyä tukeva harjoittelu. Elektiiviseen selkäkirurgiaan tulevilla potilailla on usein pitkäaikaisia selkäoireita ja niihin liittyviä toiminnallisia muutoksia, jotka tulee huomioida kuntoutuksen tavoitteiden asettelussa, potilaan odotuksissa ja harjoittelun suunnittelussa.

Välilevytyräleikkauksen jälkeen on kaksi yleisesti sovellettavaa toimintamallia. Fysioterapia voidaan aloittaa pian leikkauksen jälkeen, tai potilasta voidaan ohjata alkuvaiheessa aktiiviseen arkeen ja harjoitteluun, ja fysioterapia aloitetaan vain, jos potilaan toimintakyky ei palaudu odotetusti 4–8 viikon kuluessa. Jälkimmäinen toimintamalli on Palveluvalikoimaneuvoston (PALKO) suosituksen mukainen.

Systemaattisten katsausten perusteella 4–6 viikon kohdalla aloitettu harjoittelu parantaa toimintakykyä ja vähentää kipua tehokkaammin verrattuna tilanteeseen, jossa aktiivista kuntoutusta ei ole, joskin näytön taso on matala. Minkään yksittäisen harjoittelumenetelmän paremmuudesta ei ole vakuuttavaa näyttöä, mutta korkeaintensiteettinen harjoittelu näyttää parantavan toimintakykyä ja lievittävän kipua matalaintensiteettistä harjoittelua tehokkaammin. Fysioterapian optimaalisesta aloitusajankohdasta ja tarvittavan intervention laajuudesta ei ole selvää käsitystä. Varhainen aloitus (alle neljä viikkoa leikkauksesta) ei näytä lisäävän haittatapahtumia.

Prolapsileikkauksen jälkeen paluu kuormittavampaan fyysiseen aktiivisuuteen ja urheiluun on useimmiten mahdollista suhteellisen nopealla aikataululla. Urheilevista potilaista valtaosa palaa lajiinsa muutamien kuukausien kuluessa, mutta paluun ajankohta vaihtelee yksilöllisesti.

Selkäydinkanavan ahtauman leikkaushoidon (dekompressio) jälkeinen kuntoutus noudattaa pitkälti samoja periaatteita kuin prolapsileikkauksen jälkeen. Rutiininomaista fysioterapeutin kontrollikäyntiä ei välttämättä tarvita, mutta potilaalla tulee olla mahdollisuus ottaa yhteyttä leikkausyksikköön, mikäli toipuminen ei etene odotetusti tai oireet palaavat.

Tutkimusnäyttö dekompression jälkeisen kuntoutuksen vaikuttavuudesta on niukkaa. Aiheesta löytyy systemaattinen katsaus vuodelta 2014. Sen mukaan aktiivinen leikkauksen jälkeinen kuntoutus paransi potilaiden toimintakykyä ja lievitti kipua paremmin kuin tavanomainen hoito (näytön aste: kohtalainen).

Luudutusleikkauksen jälkeisen kuntoutuksen tarpeellisuus on tunnistettu, mutta sen optimaalinen sisältö ja ajoitus eivät ole yksiselitteisiä. PALKO-suosituksen mukaan varhain aloitettu harjoittelu yhdistettynä kognitiivis-behavioraalisiin menetelmiin parantaa toimintakykyä ja voi vähentää kipua vuoden seurannassa. Kuntoutumisen eteneminen arvioidaan viimeistään kolmen kuukauden kontrollikäynnillä, ja mikäli kuntoutuminen ei etene toivotulla tavalla, suositellaan moniammatillista arviota ja kuntoutussuunnitelman tarkennusta.

Vuonna 2022 julkaistun meta-analyysin perusteella harjoittelu saattaa parantaa toimintakykyä ja lievittää kipua luudutusleikkauksen jälkeen. Harjoitteluun yhdistetyt kognitiivis-behavioraaliset menetelmät näyttävät vähentävän kipuun liittyvää pelkoa tehokkaammin kuin pelkkä fyysinen harjoittelu. Intervention vaikutus näyttäisi kuitenkin häviävän vuoden seurannassa, ja kuntoutuksesta sekä sen vaikutuksesta työhön paluuseen tarvitaan lisää tutkimusta. Tutkimusten tulkintaa vaikeuttaa niissä käytettyjen interventioiden suuri ajoituksellinen ja sisällöllinen vaihtelu.

Paluusta kuormittavampaan liikuntaan tai urheiluun luudutusleikkauksen jälkeen on rajallisesti tutkimusnäyttöä. Käytännön suositukset perustuvat pit-

kähti kliiniseen kokemukseen. Urheiluun voi yleensä palata 6–12 kuukauden kuluttua leikkauksesta. Luudutusleikkaus saattaa kuitenkin joissakin tapauksissa estää paluun kontaktilajeihin.

Selän toiminnalliset ongelmat voivat jatkua leikkauksen jälkeen, vaikka kipu lievittyisi ja koettu toimintakyky paranisi. Sekä prolapsi- että luudutusleikkauksen jälkeen on todettu vartalon ojentajalihasten heikkoutta, jota pelkkä omatoiminen harjoittelu ei aina riitä korjaamaan, joko riittämättömän harjoitteluintensiteetin tai sitoutumisen puutteen vuoksi.

Kuntoutumiseen vaikuttavat myös psykososiaaliset ja elintapatekijät. Ylipaino ei näyttäisi olevan suorassa yhteydessä kipuun tai toimintakykyyn. Depressiiviset oireet ovat yhteydessä heikompaan toimintakykyyn sekä ennen että jälkeen toimenpiteen. Näiden tekijöiden tunnistaminen ja huomiointi on tärkeää kuntoutuksen suunnittelussa.

Tutkimusnäyttö selkäleikkauksen jälkeisen kuntoutuksen vaikuttavuudesta on edelleen puutteellista, erityisesti interventioiden ajoituksen, sisällön ja toteutustavan osalta. Ohjeistukset perustuvat pitkälti kliiniseen kokemukseen ja yksiköiden vakiintuneisiin käytäntöihin, mikä selittää kansallista vaihtelua kuntoutuksen toteutuksessa.

Kuntoutuksen suunnittelussa tulisi korostaa yksilöllisiä tekijöitä, potilaan tavoitteita ja kuormituksen asteittaista lisäämistä. Kaikki potilaat eivät tarvitse laajamittaista fysioterapiaa, mutta kaikille on tarjottava riittävästi ohjausta aktiivisuuteen palaamisesta, kuormitusrajoitusten merkityksestä ja kuntoutuspoluista. Niiden potilaiden tunnistaminen jo preoperatiivisesti, joilla on kuntoutumista hidastavia riskitekijöitä, mahdollistaa kohdennetumman ja vaikuttavamman postoperatiivisen kuntoutuksen.

Kirjallisuutta

- Palveluvalikoimaneuvoston suositus.** Lanneselän välilevytyrän leikkaushoito ja sen jälkeinen kuntoutus. 2019.
- Oosterhuis T,** Ostelo RW, van Dongen JM, et al. Early rehabilitation after lumbar disc surgery is not effective or cost-effective compared to no referral: a randomised trial and economic evaluation. *J Physiother* 2017;63:144-53.
- Snowdon M,** Peiris CL. Physiotherapy commenced within the first four weeks post-spinal surgery is safe and effective: A systematic review and meta-analysis. *Arch Phys Med Rehabil* 2016;97:292-301.
- Rushton A,** Wright C, Goodwin P, et al. Physiotherapy rehabilitation post first lumbar discectomy: a systematic review and meta-analysis of randomized controlled trials. *Spine* 2011;36:E961-72.
- Sedrak P,** Shahbaz M, Gohal C, et al. Return to play after symptomatic lumbar disc herniation in elite athletes: A systematic review and meta-analysis of operative versus nonoperative treatment. *Sports Health.* 2021;13:446-53.
- Palveluvalikoimaneuvoston suositus.** Lanneselän selkäydinkanavan ahtauman leikkaushoito ja sen jälkeinen kuntoutus. 2020.
- McGregor AH,** Probyn K, Cro S, et al. Rehabilitation following surgery for lumbar spinal stenosis. A Cochrane review. *Spine* 2014;39:1044-54.
- Palveluvalikoimaneuvoston suositus.** Kroonisen lanneselän oireiston hoito luudutuskirurgialla ja leikkauksen jälkeinen kuntoutus. 2021.
- Bogaert L,** Thys T, Depreitere B, et al. Rehabilitation to improve outcomes of lumbar fusion surgery: a systematic review with meta-analysis. *Eur Spine J* 2022;31:1525-45.
- Ilves O,** Neva MH, Häkkinen K, et al. Effectiveness of a 12-month home-based exercise program on trunk muscle strength and spine function after lumbar spine fusion surgery: a randomized controlled trial. *Disabil Rehabil* 2022;44:549-57.

1.12.5 Työkyky, harrastukset ja paluu normaaliin elämään

Ida Rantalaiho

Useimmat potilaat palaavat työelämään selkäleikkauksen jälkeen. Työhön paluun aikataulu määräytyy potilaan toimintakyvyn, oireiden keston, työn kuormittavuuden ja leikkauksen laajuuden mukaan. Varhainen, hallittu työhön paluu ei heikennä leikkaushoidon pitkäaikaistuloksia hyvin toipuneilla potilailla.

Kirurgisesta yksiköstä kirjoitetaan sairausloma yleensä vain välittömän toipumisen ajaksi, esimerkiksi kahdesta neljään viikkoa toimenpiteen mukaan. Työkyvyn jatkoarvio ja työhön paluun suunnittelu tapahtuu ensisijaisesti työterveyshuollossa. Tällöin kirurgin tulee kuvata sairauskertomuksessa selkeästi leikkaukseen liittyvät rajoitukset ja niiden arvioitu kesto.

Harrastuksiin ja urheiluun paluuseen vaikuttavat leikkauksen tyyppi, toimipiteen laajuus ja valitun urheilu- tai liikuntalajin kuormittavuus. Vähäistä aksiaalista kuormitusta aiheuttaviin lajeihin, kuten uintiin, pyöräilyyn ja kevyeen kuntosaliharjoitteluun, voi yleensä palata muutaman viikon kuluessa. Kontakti- ja riskilajeihin paluu ajoittuu myöhemmäksi, ja luudutusleikkauksen jälkeen paluu osaan lajeista saattaa olla pysyvästi rajoittunut.

Selkäkirurgian keskeinen tavoite on elämänlaadun paraneminen. Toimintakyky pyritään palauttamaan mahdollisimman lähelle aiempaa tasoa, ja useimmille potilaille tämä mahdollistaa paluun normaaliin, rajoittamattomaan elämään.

Kirjallisuutta

Singh S, Ailon T, McIntosh G, et al. Time to return to work after elective lumbar spine surgery. *J Neurosurg Spine* 2021;36:168-76.

Laasik R, Lankinen P, Kivimäki M, et al. Return to work after lumbar disc herniation surgery: an occupational cohort study. *Acta Orthop.* 2021;92:638-43.

Paulsen RT, Rasmussen J, Carreon LY, et al. Return to work after surgery for lumbar disc herniation, secondary analyses from a randomized controlled trial comparing supervised rehabilitation versus home exercises. *Spine J.* 2020;20:41-7.

Ydinasiat

- Selkäleikkauksen jälkeen pyritään varhaiseen, hallittuun mobilisaatioon
- Kotiutuminen ja aktiivisuuden palaaminen perustuvat toiminnallisiin kriteereihin
- Liike- ja kuormitusrajoitukset ovat väliaikaisia ja puretaan asteittain
- Kaikki potilaat eivät tarvitse ohjattua kuntoutusta
- Varhainen, hallittu työhön paluu ei heikennä leikkaushoidon pitkäaikaistuloksia
- Työkyvyn jatkoarvio ja työhön paluun suunnittelu tehdään ensisijaisesti työterveyshuollossa

1.13 Leikkauksen jälkeinen seuranta

Ilkka Saarenpää

Degeneratiivisin indikaatioin tehdyt lannerankaleikkaukset ovat merkittävästi lisääntyneet viime vuosikymmenten aikana, mikä korostaa tarkoituksenmukaisten ja kustannusvaikuttavien seurantakäytäntöjen merkitystä.

Tavanomaisten selkäleikkausten jälkeen rutiininomainen kontrolli ei useinkaan ole tarpeen, mikäli potilaan toipuminen etenee odotetusti ja myönteinen hoitovaste on todettavissa jo kotiutuessa. Potilailla tulee kuitenkin olla mahdollisuus ottaa yhteyttä leikkaukseen yksikköön toipumisvaiheessa ilmenevien ongelmien vuoksi. Kotiutuessa annettavan ohjauksen tulee kattaa tavanomaiseen toipumiseen liittyvät oireet, niiden odotettavissa oleva kesto sekä tilanteet, joissa yhteydenotto leikkaukseen yksikköön on aiheellinen.

Seurantakäynti järjestetään tarvittaessa 1–4 kuukauden kuluttua leikkauksesta joko leikkauksen lääkärin tai fysioterapeutin vastaanotolla. Käynnin tavoitteena on arvioida potilaan toipumista ja tunnistaa mahdollinen pitkittynyt kiputila (Persistent Spinal Pain Syndrome, PSPS) sekä ohjata potilas tarvittaessa kivunhoitoon perehtyneeseen yksikköön.

Luudutusleikkauksen jälkeen kliininen ja radiologinen arvio tehdään tavallisesti 3–4 kuukauden kuluttua toimenpiteestä. Seurantakäytännöt vaihtelevat yksiköittäin; joissain yksiköissä luudutusleikkauksen jälkeen potilaille järjestetään toinen seurantakäynti 1–2 vuoden kuluttua leikkauksesta. Seurantaa voidaan jatkaa pitempään rangan asennonkorjausleikkausten ja laajojen luudutusleikkausten jälkeen.

Oireettoman tai vähäoireisen potilaan rutiininomaisesta radiologisesta tai kliinisestä seurannasta ei ole osoitettu olevan hyötyä. Pitkäaikaisseurannan tulee kohdentua oireileviin potilaisiin, ja kuvantamiskontrolli on perusteltu epäiltäessä uusintaleikkausta vaativaa vaivaa. Lannerangan prolapsileikkauksen jälkeinen uusintaleikkausriski 5–8 vuoden seurannassa on 10–15 % ja lannerangan dekompression jälkeen kahdeksan vuoden seurannassa 18 %. Kolmen vuoden seurannassa lannerangan luudutusleikkauksen jälkeisen uusintaleikkausriskin on osoitettu olevan noin 8 %.

Kansalliset selkärekisterit mahdollistavat pitkäaikaisseurannan ilman rutiininomaisten potilaskohtaisten seurantakäyntien tarvetta.

Ydinasiat

- Seurantakäytäntöjen tulee olla tarkoituksenmukaisia ja kustannusvaikuttavia
- Prolapsileikkauksen tai dekompression jälkeen rutiininomainen seuranta ei ole tarpeen, mikäli potilas toipuu odotetusti eikä ilmene viitteitä komplikaatioista
- Luudutusleikkauksen jälkeen kliininen ja radiologinen kontrolli toteutetaan yleensä 3–4 kuukauden kuluttua leikkauksesta
- Oireettomien potilaiden rutiininomainen kliininen tai radiologinen seuranta ei ole tarpeen
- Kansalliset selkärekisterit mahdollistavat pitkäaikaisseurannan

Kirjallisuutta

Häkkinen A, Kiviranta I, Neva MH, et al. Reoperations after first lumbar disc herniation surgery: a special interest on residives during a 5-year follow-up. *BMC Musculoskel Disord* 2007;8:2.

Gerling MC, Leven D, Passias PG, et al. Risk factors for reoperation in patients treated surgically for lumbar stenosis: a subanalysis of the 8-year data from the SPORT trial. *Spine* 2016;41:901-9.

Wang S-K, Wang P, Li X-Y, et al. Incidence and risk factors for early and late reoperation following lumbar fusion surgery. *J Orthop Surg Res* 2022;17:385.

1.14 Sairauskertomusmerkinnät

Katri Perna

Sairauskertomusmerkintöjen laatiminen perustuu lakiin potilaan asemasta ja oikeuksista sekä potilasasiakirjoja koskevaan asetukseen (STM:n asetus 94/2022). Merkintöjen tarkoituksena on turvata potilaan hyvä, jatkuva ja turvallinen hoito. Jokaiselta poliklinikkakäynniltä ja osastohoitojaksolta tulee kirjata selkeästi ja ymmärrettävästi hoidon suunnittelun, toteutuksen ja seurannan kannalta tarpeelliset tiedot. Merkinnät tehdään viivytyksettä potilaskontaktin jälkeen.

Poliklinikkakäynti

Esitietoihin kirjataan keskeiset sairaudet sekä aiemmat selkäleikkaukset ja niiden vaikutus potilaan oireisiin. Nykytilanteesta kuvataan potilaan raportointi oire, sen alku, kehitys ja vaikutus toiminta- ja työkykyyn. Toteutettu konservatiivinen hoito kirjataan lyhyesti.

Kliininen tutkimus

Kliinisen tutkimuksen kirjauksen laajuus määräytyy hoidettavan sairauden mukaan. Tyypillisesti kuvataan potilaan kävely- ja liikuntakyky ja niiden mahdolliset poikkeavuudet, ryhti, merkkilihasvoimat, heijasteet ja tuntopuutokset. Lisäksi merkitään keskeiset erotusdiagnostiset havainnot, kuten pulssistatus ja lonkkien rotaatiot.

Kliiniset löydökset kuvataan objektiivisesti ilman etiologisia tulkin-toja. Kirjauksen tulee olla vertailukelpoinen aiempien ja tulevien tutkimusten kanssa sekä muiden potilaan hoitoon osallistuvien ammattilaisten arvioitavissa.

Tehdyt kliiniset tutkimukset kirjataan, vaikka niiden löydökset olisivat normaaleja. Kuvauksen tulee olla selkeää ja yksiselitteistä. Jos lihasvoimaa kuvataan numeerisesti, ilmoitetaan käytetty asteikko ja sen maksimi, esimerkiksi 3/5 MRC-skaalaa (Medical Research Council) käytettäessä.

Kvantamistutkimukset

Kvantamistutkimuksista kirjataan ne tutkimukset ja löydökset, joilla on merkitystä hoitolinjan valinnassa. Poikkeavat tai hoidon kannalta oleelliset

löydökset esitetään tiiviisti, ja niiden yhteys potilaan oireisiin ja kliinisiin löydöksiin arvioidaan lyhyesti.

Hoitosuositus ja potilaan informointi

Hoitosuosituksesta kirjataan ehdotettu hoitoratkaisu ja tarvittaessa vaihtoehdot perusteluineen. Jos toimenpidevaihtoehtoja on useita, tulee valinnan perusteet tuoda esiin.

Potilaan kanssa käydystä keskustelusta kirjataan tiivistetysti hoidon tavoite, toipumisennuste, riskit ja mahdolliset komplikaatiot sekä keskustelun perusteella tehdyt valinnat.

Toimenpidekertomus

Toimenpidekertomukseen kirjataan:

- taso- tai välivarmistus
- käytetty avaus
- toimenpiteen keskeiset vaiheet
- leikkauslöydös
- lopputilanne
- implanttien asemointi, pito/tukevuus ja tarvittaessa kuvantamisvarmuuden tulos
- implanttien kauppanimet

Lisäksi kirjataan:

- mahdolliset perioperatiiviset komplikaatiot (esim. duravaurio, murtumat)
- poikkeava verenvuoto
- poikkeava luun laatu
- toimenpiteet, joita näiden johdosta tehtiin
- mahdolliset muutokset alkuperäiseen leikkaussuunnitelmaan ja niiden syyt

Toimenpide kirjataan lisäksi kansallisen selkärekisterin ”Toimenpiteen tarkenteet” -välilehdelle.

Hoitojakson loppuarvio

Hoitojakson loppuarvio sisältää tiiviin yhteenvedon hoidon kulusta sekä potilaan tilan hoitojakson päättyessä (STM:n asetus 94/2022). Erytystä huomiota kiinnitetään oireiden ja kliinisten löydösten muutokseen preoperatiiviseen tilanteeseen nähden. Lisäksi kirjataan mahdolliset komplikaatiot ja niiden hoito sekä selkeät ohjeet jatkohoidosta ja seurannasta.

Primääriosastohoitojakson kesto ja mahdolliset komplikaatiot kirjataan lisäksi kansallisen selkärekisterin ”Primäärihoitojakso” -välilehdelle.

Seurantakäynnit

Seurantakäynnillä kirjataan paranemisprosessin kulku, mahdolliset jäännös-oireet ja -löydökset, kliinisen tutkimuksen löydökset riittäväällä tarkkuudella ja mahdollisten kuvantamiskontrollien keskeiset löydökset.

Mahdolliset myöhäiskomplikaatiot kirjataan kansallisen selkärekisterin ”Myöhäiskomplikaatiot” -välilehdelle.

Ydinasiat

- Sairauskertomusmerkinnät ovat lakisääteinen osa hyvää hoitoa
- Jokaiselta käynniltä kirjataan hoidon kannalta oleelliset tiedot
- Esitiedot ja oirekuva luovat perustan hoitopäätöksille
- Kliininen tutkimus kirjataan objektiivisesti ja vertailukelpoisesti
- Kuvantamistulokset kirjataan niiden hoidollisen merkityksen perusteella
- Toimenpidekertomuksen tulee olla riittävän yksityiskohtainen
- Hoitojakson loppuarvio kokoaa hoidon olennaiset vaiheet
- Seurantakäynnit ja mahdolliset myöhäiskomplikaatiot dokumentoidaan järjestelmällisesti

Kirjallisuutta

Sosiaali- ja terveysministeriön asetus potilasasiakirjoista 94/2022 (finlex.fi).

2

Selkäleikkaukset

Selkäleikkaukset-luku ei esitä yhdenmukaisia hoitopolkuja tai yksiselitteisesti ”parhaita” kirurgisia tekniikoita. Sen tavoitteena on kuvata keskeiset selkäkirurgiset toimenpiteet, niiden taustalla oleva ajattelu sekä näyttöä ja rajoituksia, jotka ohjaavat tekniikan valintaa käytännön työssä.

Vaikka leikkaustekniikat, implantit ja teknologia kehittyvät nopeasti, kliiniset lopputulokset määräytyvät useimmiten potilasvalinnan, kokonaisuuden hahmottamisen ja toimenpiteen kohtuullisen mitoituksen perusteella. Selkäkirurgiset tekniikat ja teknologiat tarjoavat monia mahdollisuuksia, mutta eivät itsessään määritä hoidon ”onnistumista”. Käytännön kliinisessä työssä ratkaisevaa on oikean tekniikan soveltaminen oikeassa tilanteessa sekä valitun tekniikan rajoitusten tunnistaminen. Selkäkirurgian keskeinen haaste ei ole uusien tekniikoiden omaksuminen, vaan kyky yhdistää ne potilaan yksilölliseen tilanteeseen tavalla, joka tukee toipumista ja toimintakykyä pitkällä aikavälillä.

Tässä luvussa tekniikoita tarkastellaan rinnakkain ja kriittisesti. Ristiriitainen tai puutteellinen tutkimusnäyttö on tuotu esiin tarkoituksellisesti, sillä se kuvastaa selkäkirurgian todellista päätöksentekotilannetta. Kokemus, anatomian tuntemus ja harkinta säilyvät keskeisinä käytetään sitten avoimia, mini-invasiivisia tai teknologia-avusteisia menetelmiä.

2.1 Leikkausasennot ja niiden merkitys

Sini Karkkola

Hyvällä leikkausasennolla varmistetaan kirurgille leikkausalueen optimaalinen saavutettavuus ja näkyvyys sekä ehkäistään huonosta asennosta tai pitkäaikaisesta paineesta potilaalle aiheutuvia haittoja. Huonosti toteutettu leikkausasento lisää postoperatiivisia komplikaatioita, pidentää sairaalahoitoa ja kasvattaa kustannuksia.

Selkäkirurgiassa käytetään eri leikkausasentoja toimenpiteen kohteen ja tarvittavan avauksen mukaan. Ylivoimaisesti yleisin on vatsa-asento, johon liittyy selkäasentoa enemmän asento- ja painekomplikaatioita. Potilaan asettelussa käytetään joko kaupallisia kaaritukia tai tukityynyillä toteutettua neljän pilarin tukea. Kaaritetut pyöristävät rankaa ja helpottavat pääsyä lannerankaan esimerkiksi prolapsikirurgiassa, kun taas lordoosia korostava nelipistetyyny tai vastaava rintakehän ja lantion tuki soveltuu luudutuskirurgiaan varmistuen hyvän lannerangan luudutusasennon. Potilaan kädet asetetaan joko vartalon viereen Concorde-asentoon tai käsitelineille; pää tuetaan erilliseen tukeen tai kallotelineeseen. Vatsan vapaa roikkuminen vähentää laskimopainetta ja siten leikkauksenaikaista verenvuotoa.

Lannerangan kahden alimman välin anterioriset toimenpiteet tehdään joko selkäasennossa tai niin sanotussa Da Vinci -asennossa. Kylkiasennossa tehtävä lumbotomia- tai torakotomia-avaus soveltuu T5-L5-tasojen anteriorisiin luudutuksiin. Vaikka selkä- ja kylkiasentoihin liittyy vatsa-asentoa vähemmän komplikaatioita, huolellinen asennon optimointi on niidenkin yhteydessä välttämätöntä.

Selkäleikkausasentoihin liittyvät komplikaatiot vaihtelevat lievistä ja ohimenevistä oireista aina vakaviin, potilaalle pysyvää haittaa aiheuttaviin vaurioihin. Tavallisimpia ovat ihon ja pehmytkudosten painehaavat, perifeeriset hermovauriot, raajojen aitiopaineoireyhtymä sekä tromboemboliset tapahtumat. Vakavimpia ovat iskeemiset silmä- ja näkövauriot sekä abdominaalipaineen nousuun liittyvä viskeraalinen iskemia. Selkärangan deformatiivisessa leikkauksessa leikkausasennosta aiheutuvia haittoja on raportoitu jopa 50 %:lla potilaista pitkään leikkauksenaikaan, luudutettavan alueen laajuuteen, leikkauksivuotoon sekä selkärangan asennon korjauksen aiheuttamiin vartalon asennon muutoksiin liittyen.

Komplikaatoriskiä lisäävät potilaskohtaiset tekijät, kuten aiemmat iho-ongelmat ja painehaavat, korkea ikä, myelopatia, diabetes, merkittävä yli- tai

alipaino, tupakointi sekä ASO-tauti. Runsas leikkausverenvuoto, anemia ja hypotensio heikentävät kudospesuosiota ja lisäävät asento- ja painekomplikaatioiden riskiä.

Perioperatiivinen näön menetys

Yksi vakavimmista erityisesti vatsa-asentoon liittyvistä komplikaatioista on perioperatiivinen näön menetys (perioperative visual loss, POVL). Kyseessä on erittäin harvinainen, mutta useimmiten pysyvä, komplikaatio, jonka esiintyvyyttä kirjallisuudessa on 0.003–0.36 %. Riskiä lisäävät leikkaukseen ja asentoon liittyvien tekijöiden lisäksi diabeteksen, tupakoinnin ja ASO-taudin aiheuttamat mikroverenkierron häiriöt.

Perioperatiivisen näönmenetyksen yleisin syy on näköhermon iskeeminen neuropatia (ischemic optic neuropathy, ION), jonka patogeneesi on monitekijäinen ja osin tuntematon. Tavallisimpana mekanismina pidetään hypovolemian, hypotension ja riittämättömän kudospesuosion aiheuttamaa hapenpuutetta näköhermossa. Lisäksi silmänseudun ulkoinen paine, vatsan kompressio sekä Trendelenburgin asento lisäävät riskiä.

Verkkokalvon keskusvaltimon tukos (central retinal artery occlusion, CRAO) on toiseksi yleisin näönmenetyksen syy, ja sitä on kuvattu myös nimellä headrest syndrome. Silmään kohdistuva ulkoinen paine nostaa silmänsisäisen paineen verkkokalvon keskusvaltimon peruusiopaineen yläpuolelle ja johtaa verkkokalvon hypoperfuusion. Trendelenburgin asento lisää CRAO-riskiä kasvattamalla kasvojen alueen painetta.

Harvinaisin näönmenetyksen syy on aivokuoren näköalueen vaurio (cortical blindness, CB), joka johtuu emboliasta tai aivokuoren hypoperfuusiosta. Kortikaalisen sokeuden ennuste on hieman parempi, mikäli kudoksen verenkierto osittain palautuu, mutta useimmiten näönmenetys on syystä riippumatta pysyvä.

Neurologiset komplikaatiot

Neurologisista komplikaatioista vakavimpia ovat selkäydinvauriot, jotka voivat syntyä kaularangan ääriasentojen seurauksena intubaation tai potilaan käsittelyn aikana. Riski on kohonnut erityisesti potilailla, joilla on kaularangan stenoosi tai ankyloitunut kaularanka. Anestesian aikainen lihastonuksen aleneminen lisää vaurioriskiä. Kaularangan ääriasennot voivat heikentää vertebraali- ja kaulavaltimoiden verenkiertoa ja johtaa aivojen tai selkäytimen iskeemisiin vaurioihin. Kirjallisuudessa on raportoitu vaihtelevan asteisia

selkäydinvaurioita tilanteissa, joissa kaularangan ääriliikkeet ovat estäneet riittävän verenkierron.

Perifeeriset hermovauriot voivat syntyä joko suorasta kompressiosta tai hermon venytykseen liittyvästä iskeemisestä vauriosta. Niiden esiintyvyys selkäkirurgiassa on kirjallisuuden mukaan 0.03–1 %. Hermon venytys lisää hermon sisäistä painetta, aiheuttaa kapillaarisuonten kompression ja heikentää hermon perfuusiota. Hermoon kohdistuva suora paine voi niin ikään johtaa mikroverenkierron estymiseen ja vaurioon. Perifeeristen hermovaurioiden riskiä lisäävät erityisesti mikroverenkiertoon vaikuttavat sairaudet, kuten diabetes ja hypertensio, sekä tupakointi ja runsas alkoholin käyttö. Merkittävästi ylipainoisilla potilailla suoran paineen aiheuttamien komplikaatioiden riski on kohonnut, samoin hyvin hoikilla potilailla, joilla luisten prominenssien päällä ei ole riittävästi pehmytkudossuojaa. Leikkauksenaikein hypovolemia, hypotensio, elektrolyyttihäiriöt ja hypotermia lisäävät niin ikään riskiä.

Yleisimmin selkäleikkauksiin liittyvät perifeeriset hermovauriot kohdistuvat kyynärhermoon tai hartiapunokseen. Kyynärhermon kompressio tapahtuu tavallisesti kyynärpään alueella sulcus nervi ulnariksessa. Hartiapunos kulkee anatomisesti useiden luisten rakenteiden, kuten solisluun, ensimmäisen kylkiluun ja olkaluun yläosan, läheisyydessä ja vaurion yleisin syy onkin näiden rakenteiden aiheuttama paine. Harvinaisempina on kuvattu värttinä- ja keskihermon sekä reiden ulomman ihohermon (n. cutaneus lateralis) vaurioita.

Perifeerisen hermovaurion riski liittyy käytännössä kaikkiin selkäleikkauksiasentoihin, mutta erityisesti kylkiasentoon liittyy kohonnut yläraajojen hermovaurioriski. Kaularangan voimakas ekstensio tai rotaatio, olkapään loitonnuksen yli 90 asteen kulmaan tai Trendelenburgin asento vatsamakuulla sekä hartianseudun paine lisäävät yläraajojen hermovaurioriskiä. Reiden ulomman ihohermon vaurio eli meralgia paresthetica kehittyy useimmiten hyvin hoikille potilaille suoliluun harjun alueeseen kohdistuvan paineen seurauksena.

Muut leikkauksiasentoon liittyvät komplikaatiot

Ihon painehaavoja esiintyy noin 20 %:lla potilaista. Vaikka suurin osa ihovaurioista on lieviä, ne voivat vakavimmillaan johtaa ihonekroosiin, revisioleikkauksiin ja pitkittyneeseen sairaalahoitoon. Painevauriot liittyvät useimmiten vatsa-asentoon ja kohdistuvat kasvoihin, rintaan, lantioon, polviin ja sukuelimiin. Pitkä leikkauksaika, myelopatia ja ylipaino lisäävät riskiä: ihonekroosia on todettu erityisesti pitkäkestoisissa (yli kuusi tuntia) selkäleikkauksissa.

Ryhdinkorjauskirurgiassa riski korostuu, jos potilaan asento leikkauspöydällä muuttuu korjauksen aikana.

Aitiopaineoireyhtymä on harvinainen mutta mahdollinen komplikaatio erityisesti pitkäkestoisissa selkäleikkauksissa. Tavallisimmin se kehittyy säären etummaiseen aitioon vatsa-asennossa joko suoran paineen tai nivelten voimakkaan fleksion seurauksena. Ylipaino, pitkä leikkausaika ja leikkauksenaikainen hypotensio lisäävät riskiä.

Vatsa-asennossa vatsaontelon paine voi nousta ja johtaa pahimmillaan viskeraalielinten iskemiaan ja monielinvaurioon. Yleisemmin vatsaontelon paineen nousu komprimoi alaonttolaskimoa, mikä johtaa nikamalaskimoiden paineen kohoamiseen ja leikkausalueen verenvuodon lisääntymiseen. Tämän vuoksi vatsa-asennossa tulee huolellisesti varmistaa vatsan vapaa roikkuminen.

Kliinisesti merkittävien tromboembolisten komplikaatioiden riski on selkäleikkauksiin liittyen keskimäärin noin 0.3–0.6 %. Kirjallisuuden perusteella selkeää yhteyttä leikkausasennon ja laskimotukosten välillä ei ole osoitettu, mutta tasainen paineen jakautuminen ja nivelten ääriasentojen välttäminen saattaa vähentää syvien laskimotukosten ja keuhkoembolian riskiä.

Leikkausasennon optimointi

Leikkausasennon optimointi on koko leikkaustiimin vastuulla, mutta kirurgin aktiivinen osallistuminen on välttämätöntä. Kaularankaa käsitellään varoen intubaatiosta alkaen, ja nukutettua potilasta vatsa- tai kylkiasentoon käännettäessä kaularangan hallintaan kiinnitetään erityistä huomiota. Leikkausasento tarkistetaan ennen steriiliä peittelyä, ja pitkäkestoisissa toimenpiteissä asentoa tarkkaillaan säännöllisesti esimerkiksi kasvojen osalta. Koko leikkauksen ajan vältetään kaularangan ääriasentoja selkäytimen ja kaulan alueen verenkierron turvaamiseksi.

Iho- ja painekomplikaatioiden ehkäisemiseksi potilaan kehoon kohdistuva paine jaetaan mahdollisimman tasaisesti, ja eniten paineen alaiseksi joutuvat alueet pehmustetaan huolellisesti. Nivelten ääriasentoja vältetään erityisesti yläraajojen hermovaurioriskin minimoimiseksi. Yläraajojen asetelussa käsitelineille tulee varmistaa, ettei hartiapunosalueelle kohdistu venytystä. Lisäksi huomioidaan mahdollinen Trendelenburgin asennon aiheuttama paine olkapäille ja rintakehälle. Etenkin erillisillä käsitelineillä lepäviä yläraajoja liikutellaan säännöllisesti leikkauksen aikana. Nykyiset selkäleikkaustuet ja kaaret on suunniteltu siten, että vatsa jää roikkumaan vapaaksi; kirurgin vastuulla on varmistaa, ettei vatsan alueelle kohdistu painetta.

Silmäkomplikaatioiden ehkäisemiseksi vältetään suoraa painetta silmänseudulle ja kasvot asemoidaan sydämen tason yläpuolelle. Noin 10 asteen anti-Trendelenburgin asento vähentää selvästi kasvojen alueen painetta. Riittävä verenpaine ja perfuusio ehkäisevät leikkauksenaikaisten näköongelmien syntyä, vaikka riskiä ei täysin voi poistaaakaan. Silmien kuivumisen ja sarveiskalvovaurioiden ehkäisemiseksi silmäluomien alle voidaan laittaa kosteuttavaa geeliä tai rasvaa.

Ydinasiat

- Leikkausasento on keskeinen potilasturvallisuustekijä kaikessa selkäkirurgiassa
- Asentokomplikaatioiden riski kasvaa pitkissä ja vaativissa toimenpiteissä
- Nivelten ja kaularangan ääriasentoja vältetään
- Asennon optimointi on leikkaustiimin yhteinen vastuu

Kirjallisuutta

Kwee MM, Ho YH, Rozen WM. The prone position during surgery and its complications: a systematic review and evidence-based guidelines. *Int Surg* 2015;100:165-83.

Cunha PD, Barbosa TP, Correia G, et al. The ideal patient positioning in spine surgery: a preventive strategy. *EFFORT Open Reviews* 2023;8:63-72.

Shriver MF, Zeer V, Alentado VJ, et al. Lumbar spine surgery positioning complications: a systematic review. *Neurosurg Focus* 2015M;39:E16.

Stambough J, Dolan D, Werner R, et al. Ophthalmologic complications associated with prone positioning in spine surgery. *J Am Acad Orthop Surg* 2007;15: 156-65.

DePasse JM, Palumbo MA, Haque M, et al. Complications associated with prone positioning in elective spinal surgery. *World J Orthop* 2015;6:351-9.

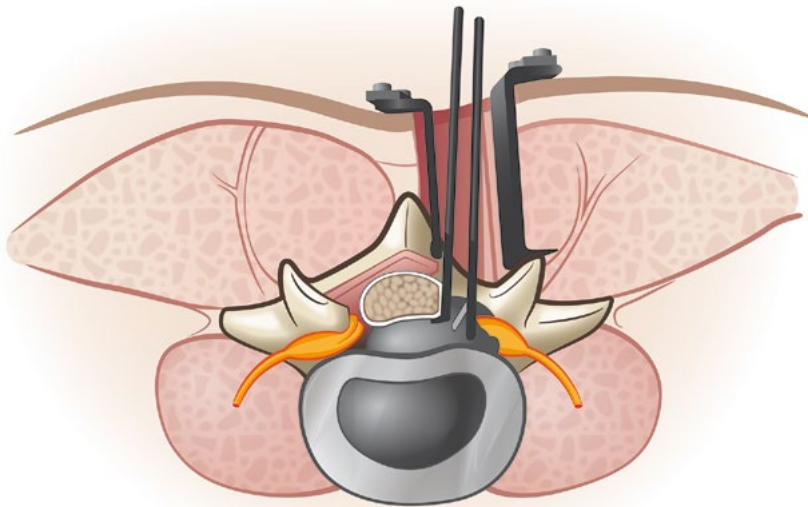
2.2 Selän avaukset

Ilkka Helenius, Matti Ahonen

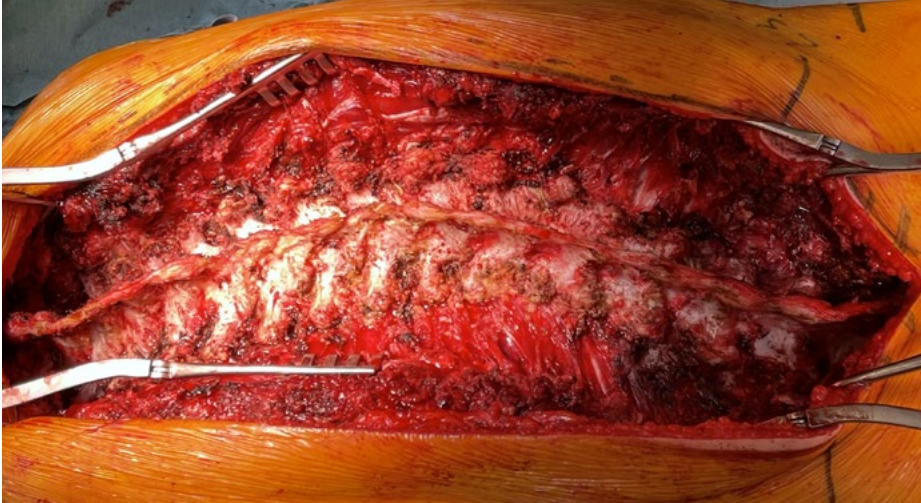Keskilinjan avaus

Posteriorinen keskilinjan avaus on yleisin lannerangan kirurgiassa käytetty lähestymistapa. Sen kautta voidaan poistaa prolapsi, purkaa spinaalistennoosi, tehdä luudutusleikkaus ja poistaa lannenikama tai sen osa. Takarakenteet paljastetaan okahaarakkeiden päälle tehdystä ihoviillosta, minkä jälkeen edetään subperiostaalisesti okahaaraketta ja takakaarta seuraten fasettinivelten ja poikkihaarakkeiden tasolle (Kuva 1). Avausta voidaan tarvittaessa jatkaa koko selkärangan pituudelta (Kuva 2).

Lumbosakraalijunktiossa tulee noudattaa erityistä varovaisuutta, sillä diatermiällä työskenneltäessä on yllättävän helppo läpäistä ligamentum flavum ja altistaa dura ja hermojuuret vaurioille. Jos potilaalle on aiemmin tehty takarakenteiden osittainen tai täydellinen poisto (laminektomia), faskian avaamisen jälkeen edetään noin 45 asteen kulmassa kohti fasettiniveliä, jotta vältetään ajautuminen spinaalikanavaan. Poikkihaaraketason anterioripuolelle ei tule edetä, ellei tarkoituksena ole paljastaa nikamien runko-osia esimerkiksi osteotomiaa varten. Tällä alueella sijaitsee hermojuurten lisäksi runsaasti vuotoherkkiä laskimopunoksia.



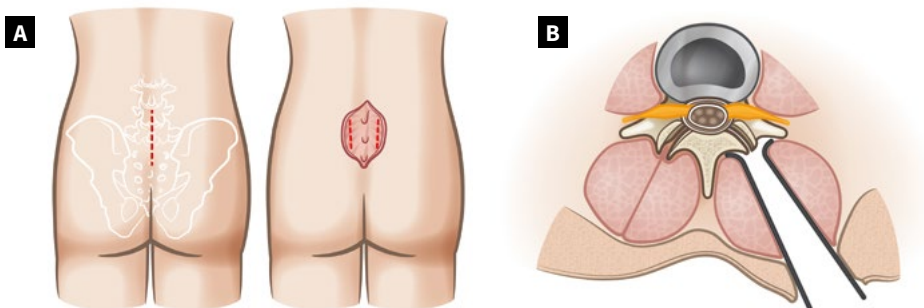
Kuva 1. Perinteinen mikrodisektomia posteriorisesta keskilinja-avauksesta



Kuva 2. Selkärangan posteriorinen subperiostaalinen keskilinja-avaus

Paraspinaalinen avaus (Wiltse)

Paraspinaalista (Wiltse) avausa käytetään esimerkiksi ekstraforaminaalisen prolapsin poistoon, posterolateraaliseen luudutukseen sekä pedikkeliruuviin asettamiseen (Kuva 3A). Avauksessa edetään pitkittäisten selkälihasten välistä suoraan fasettivelten tasolle (Kuva 3B). Ekstraforaminaalista prolapsia poistettaessa paljastetaan ja avataan intertransversaaliligamentti. Ylemmän nikaman processus articularis inferioria resekoidaan lateraalisesti, minkä jälkeen bipolaaripolttoa ja dissektoria käyttäen identifioidaan hermojuuri ja prolapsi.



Kuva 3. Wiltsen avaus. A) Ihoavaus ja paraspinaalisen lihasvälin identifiointi, (B) Eteneminen lihasten välistä fasettivelveltasolle.

Anterioriset avaukset

Etukautta tehtäviä avauksia käytetään ensisijaisesti alimpien nikamavälien luudutus- ja diskusproteesileikkauksissa. Verisuonten anatomia tulee aina tarkistaa preoperatiivisista MRI- tai TT-kuvista ennen anteriorista kirurgiaa. Ranka paljastetaan joko retroperitoneaalisesti (tavallisimmin vasemmalta) tai transperitoneaalisesti. Ihoavaus tehdään alakeskiviillosta tai Pfannenstiel-tyyppisesti poikittain.

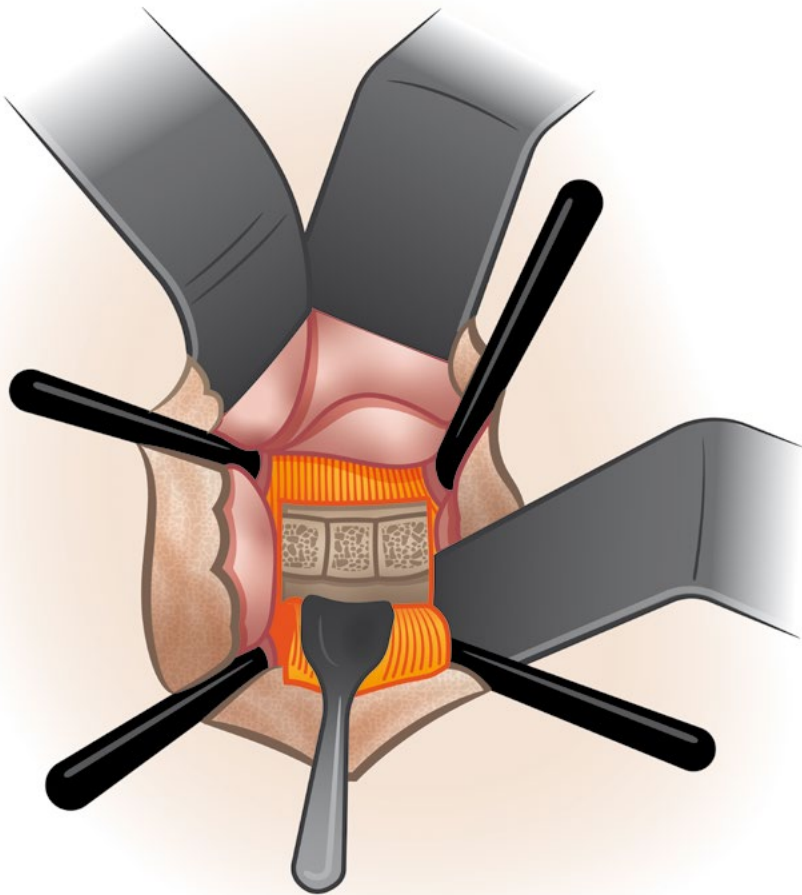
Faskia avataan rectus abdominis-lihasten välistä, jolloin päästään retroperitoneaalitilaan. Peritoneum irrotellaan tylpästi, minkä jälkeen edetään suurten verisuonten alueelle. Vaihtoehtoisesti peritoneum avataan, suolisto siirretään kraniaalisesti ja takaperitoneum avataan keskilinjassa verisuonten ja promontoriumin päältä (transperitoneaalinen lähestymistapa). Verisuonten anatomia mahdollistaa yleensä presakraalitason paljastamisen suurten suonten välistä bifurkaation alapuolelta, jolloin keskimäinen sakraalivaltimo ligeeraataan. Presakraalitasoa lähestyttäessä kudospreparointi ja diskuksen paljastaminen tehdään tylpästi, jotta miespotilailla vältetään mahdollinen plexus hypogastricus superiorin vaurio ja sen seurauksena retrogradinen ejakulaatio. Erityistä huomiota tulee kiinnittää laskimoiden mobilisointiin, sillä vasemman vena iliaca communiksen vaurioituminen sitä valtimon alta syrjään siirrettäessä aiheuttaa runsaan verenvuodon, jonka hallinta ilman verisuonikirurgista osaamista on huomattavan haastavaa.

Anteriorinen pitkittäisligamentti avataan luukkumaisesti irrottamalla se ylemmän nikaman alareunasta, minkä jälkeen diskus voidaan poistaa kokonaisuudessaan (Kuva 4). Suuriasteisen spondylolisteesin hoidossa tämä edellyttää usein L5-nikaman alaetureunan osittaista resektiota näkyvyyden aikaansaamiseksi.

Samasta avauksesta voidaan paljastaa myös L4/L5-väli siirtämällä verisuonirungot oikealle. Yli 80 %:lla väestöstä vasemmasta vena iliaca communiksesta erkanee nouseva iliolumbaalilaskimo (left ascending iliolumbal vein). Se tulee tunnistaa ja tarvittaessa ligeerata, sillä sen repeäminen johtaa runsaaseen verenvuotoon. Vaihtoehtoisesti L4/L5-väli voidaan paljastaa lateraalisemmin vaihtoviillosta, jolloin verisuonia ei tarvitse siirtää.

Lannerangan ylempien nikamien (L2-L4) paljastaminen edellyttää lumbotomiaa ja L1-nikaman paljastaminen torakolumbotomiaa. Lumbotomiasta pääsee vaihtoviillosta kylkiasennossa kätevästi psoas-lihaksen etupuolelta L2-L5 tasoille. Torakolumbotomiassa viilto tehdään tavallisimmin vasemmalle kymmenennen kylkiluun tasolle, josta edetään rintaonteloon. Pallea irroteetaan tarvittaessa selkärangasta ja rintaontelon seinämästä noin 1,5 cm periferiastaan sulun helpottamiseksi. Kolme kerrosta vinoja vatsalihaksia (mm. obliquus externus ja internus, transversus abdominis) avataan kylkiluuavauk-

sen jatkeena. Peritoneum irrotetaan tylopästi vinoista vatsalihaksista, minkä jälkeen identifioidaan psoas-lihaksen etureuna. Psoas voidaan irrottaa subperiostaalisesti nikamista, mikäli suunnitellaan nikaman poistoa tai anteriorista instrumentaatiota. Avauksen alaosassa identifioidaan vena iliaca communis ja anteriorisesti aorta. Segmenttisuonet koaguloidaan tai ligeerataan ja ureter identifioidaan. Selkärangan anterolateraalipinnalla kulkeva sympaattinen hermorunko voidaan siirtää syrjään tai katkaista, mikä aiheuttaa niin sanotun lämpöleikkausvaikutuksen (saman puoleisen alaraajan sympaattinen hermotus muuttuu, jolloin raaja tuntuu toista puolta lämpimämmältä).



Kuva 4. Presakraalivälin luudutus. Pitkittäinen anteriorinen ligamentti on irrotettu ylemmän nikaman alareunasta. Välilevy on tyhjennetty ja luudutettu käyttäen trikortikaalisia luublokkeja. Pitkittäinen ligamentti voidaan ommella takaisin paikoilleen, jolloin blokit tai käytetty cage pysyvät tukevammin paikoillaan.

Lannerankaan voidaan edetä myös suurempaa lateraalista avausta hyväksi käyttäen. Tällöin lumbotomia tehdään edellä kuvatun mukaisesti, mutta selkärankaan edetään psoas-lihaksen läpi. Lähestymistapaan liittyy riski psoas-lihaksen sisällä kulkevien hermojuurien vaurioitumisesta, mutta toisaalta verisuonten ja ureterin vauriot ovat harvinaisempia.

Ydinasiat

- Lähestymistapa valitaan leikkauskohteen ja kirurgisen tavoitteen perusteella
- Anatomian tuntemus on keskeistä komplikaatioiden ehkäisyssä
- Avauksen valinta edellyttää yksilöllistä riskien ja hyötyjen punnitsemista
- Avauksen laajuus suhteutetaan toimenpiteen tavoitteeseen

Kirjallisuutta

Wiltse LL, Bateman JG, Hutchinson RH, et al. The paraspinous sacrospinalis-splitting approach to the lumbar spine. *J Bone Joint Surg* 1968;50(A):119–24.

Helenius I, Remes V, Poussa M. Circumferential in situ fusion for high-grade spondylolisthesis in children and adolescents. *Surgical Technique. J Bone Joint Surg Am* 2008;90 (Suppl 2):145-52.

2.3 Prolapsileikkaustekniikat

Juhana Frösén, Marko Neva

Hermopinteitä aiheuttavat välilevyn degeneratiiviset muutokset voidaan jakaa kahteen pääryhmään: i) prolapseihin, joissa välilevyn nucleus pulposus työntyy annulus fibrosuksen säikeiden läpi, sekä ii) protruusioihin, joissa välilevyn madaltumiseen liittyvä annulus fibrosuksen laajeneminen kohti spinaalikanavaa aiheuttaa hermorakenteiden ahtautumista. Tämä kappale käsittelee prolapsien kirurgista hoitoa. Protruusioihin liittyvien hermopinteiden hoidossa käytettävät dekompressiotekniikat esitellään omassa kappaleessaan.

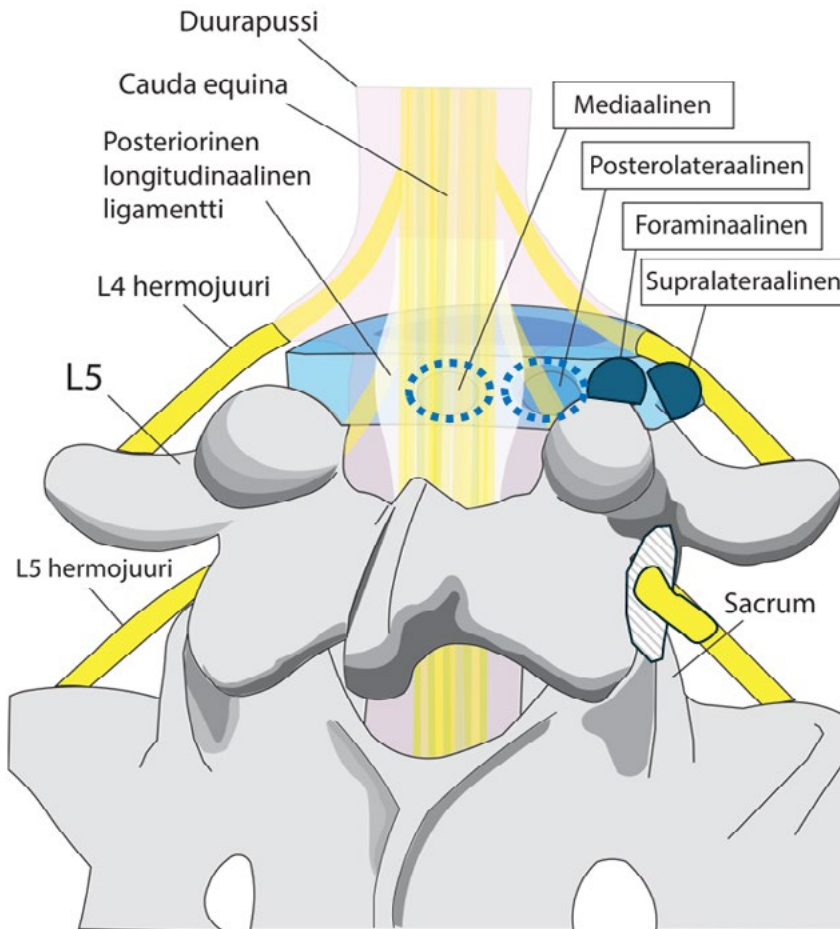
Kaikissa prolapsileikkauksissa voidaan tunnistaa tietyt työvaiheet: oikean leikkaustason varmistaminen; riittävä, mutta anatomiaa säästävä luinen avaus; hermojuuren tunnistaminen ja suojaaminen; prolapsimasan poisto sekä huolellinen hemostaasi ja haavan sulku.

Prolapsin sijainnin määrittäminen ja kirurginen lähestyminen

Leikkausta edeltävä lannerangan MRI-kuvien huolellinen analyysi on keskeinen osa prolapsileikkauksen suunnittelua. Arvioitavia tekijöitä ovat paitsi nikamaväli, jossa prolapsi sijaitsee, myös prolapsin suunta sekä aksiaali- että sagittaalitasossa.

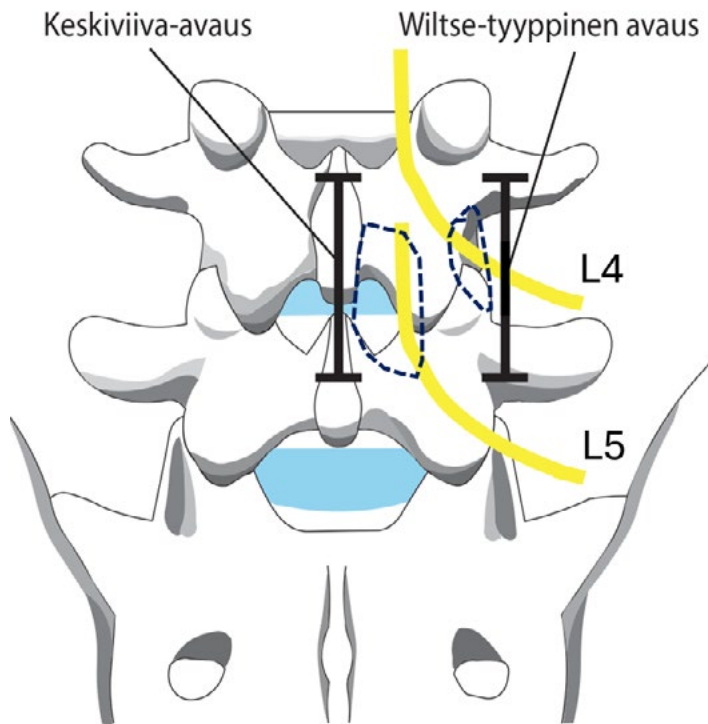
Suurin osa lannerangan prolapseista sijaitsee L4-L5- tai L5-S1-tasolla. Väliä määritettäessä on tarkistettava lannemuotoisten nikamien lukumäärä mahdollisen ylimääräisen nikaman aiheuttaman virheellisen tasotulkinnan välttämiseksi. Ennen ihoviiltoa leikattavan välin sijainti varmistetaan läpivalaisulla. Tarvittaessa varmistus toistetaan levittäjien asettamisen jälkeen, sillä erityisesti suppilomaista Caspar-levittäjää käytettäessä levittäjän kääntyminen viistoon kulmaan voi johtaa väärään nikamaväliin.

Aksiaalisuunnassa valtaosa lannerangan prolapseista suuntautuu posterolateraalaisesti vahvan posteriorisen longitudinaalisen ligamentin (PLL) mediaalisesta suojasta johtuen (Kuva 1). Pieni osa prolapseista suuntautuu kuitenkin mediaalisesti. Tällöin prolapsiin pääsy voi olla teknisesti haastavampaa, ja riittävän dekompression saavuttaminen saattaa edellyttää laajempaa luista avausta.



Kuva 1. Suuntaa antava kaavakuva posterolateraalisen ja mediaalisen (sininen katkoviiva) sekä foraminaalisen ja far lateral prolapsin (sinisellä täytetyt muodot) suuntautumisesta selän anatomisiin rakenteisiin nähden. Presakraalivälin foramen merkitty valkokaustaisella viivoituksella. Kuva: Juhana Frösen ja Jeremias Tarkiainen.

Noin 7–12 % lannerangan prolapseista sijaitsee tavanomaista posterolateraalista prolapsia lateralisemmin. Tällöin puhutaan joko foraminaalisesta tai supralateraalista (far lateral) prolapsista sen mukaan, painaako prolapsi hermojuurta juuriaukossa vai sen lateraalipuolella (Kuva 1). Näissä tilanteissa oireinen hermojuuri on välin ylempään nikaman mukaan nimettävä juuri. Foraminaalisten ja supralateraalisten prolapsien kohdalla hermojuurioireen kliininen tasodiagnostiikka johtaa helposti virheelliseen oletukseen oiretta selittävistä nikamavälillä.



Kuva 2. Perinteinen paramediaaninen avaus sekä Wiltsen avaus. Suuntaa antava kaavakuva näyttää paramediaanisen avauksen keskilinjaviillon ja Wiltse-tyyppisen avauksen lateraalisemman viillon sijainnin suhteessa selän rakenteisiin. Kummassakin lähestymisessä resekoitava luurakenteiden reuna on merkitty sinisellä katkoviivalla ja hermojuuren suuntaa antava kulku keltaisella. Kuvaan piirrettyä L4-L5-välin paramediaanisessa avauksessa vapautetaan L5 hermojuurta, mutta saman välin Wiltse-avauksessa L4 hermojuurta. Kuva: Juhana Frösen ja Jeremias Tarkiainen.

Prolapsin suunta ja sijainti huomioidaan iho- ja lihasavausta suunniteltaessa. Posterolateraalissa ja mediaalisissa prolapseissa lähestyminen tapahtuu keskiviillon kautta subperiostaalisesti processus spinosuksen ja laminan pintaa seuraten. Multifidus-lihaksen mediaalireuna irrotetaan, ja lihas vyörytetään lateraalisuuntaan, jolloin interlaminaaritila saadaan näkyviin fasettini- velen ja okahaarakkeen välissä (Kuva 2).

Fasettini- velen lateraalipuolella sijaitsevat prolapsit poistetaan spinaalikaavan lateraalipuolelta käyttäen Wiltsen avautusta. Siinä ihoviilto tehdään joko keskilinjaan tai muutama sormenleveys keskiviivasta lateraalisesti ja fascia avataan multifidus-lihaksen lateraalipuolelta tämän ja longissimus dorsi -lihaksen välistä. Avautuvaa lihasten välistä tasoa tylpästi esimerkiksi sormella seuraten päästään varsin atraumaattisesti suoraan processus transver-

susten ja fasettinivelen tasolle. Intertransversaalifaskian avaamisen jälkeen paljastetaan hermojuuri ja yleensä sen mediaalipuolella sijaitseva prolapsi. Näkyvyyttä voidaan parantaa fasettinivelen lateraalireunaa resekoimalla (Kuva 2).

Posterolateraalisen L5-S1-välissä sijaitsevan prolapsin poisto edellyttää yleensä vain minimaalista resektiota diskusvälin ylä- ja alapuoliseen laminaan. Ylemmissä nikamaväleissä nikamien muoto muuttuu ja fasettinivelen ja processus spinosuksen välinen tila kapenee, mikä usein edellyttää laajempaa luista avausta. L4-L5-prolapsin poistossa tarvitaan usein vähäistä fasettinivelen mediaaliosan resektiota ja laajempaa laminotomiaa L5-S1-tasoon verrattuna. Ylempiin väleihin edettäessä sekä laminotomian että fasettinivelen mediaalisen resektion tarve kasvaa. Laminotomiaan käytetään Kerrisonin purijoita; luuta voi tarvittaessa ensin ohentaa korkeakierrosporalla.

Sagittaalitasossa diskusvälistä alaspäin roikkuva sekvesteri voi edellyttää alemman laminan yläreunan ja ylöspäin suuntautuva sekvesteri ylemmän laminan alareunan laajempaa resektiota.

Ligamentum flavumin avaus

Ligamentum flavum avataan, jotta päästään spinaalikanavaan. Ligamentti on rakenteeltaan säikeinen, ja se voidaan avata esimerkiksi tylppäpäisellä hermokoukulla säikeitä kammaten. Syntyneestä avauksesta ligamenttia resekoidaan sopivan kokoisella Kerrisonin purijalla. Erityistä huomiota on kiinnitettävä ligamentum flavumin paksuuden vaihteluun, jotta vältetään durapussin jääminen Kerrisonin purijan väliin ja tästä mahdollisesti aiheutuva dura- ja/tai hermovaurio. Vaihtoehtoisesti ligamentum flavum avataan asettamalla kammaten tehdyn avauksen kautta ligamentin alle kaareva dissektori, jonka pintaa vasten ligamentti avataan terävällä veitsellä. Yksi yleisimmistä ja todetusti turvallinen tapa on irrottaa flavumin yläreuna kiinnityskohdastaan ylemmän laminan alta, jolloin ligamentti vetäytyy kaudaalisuuntaan ja sitä voidaan resekoida Kerrisonilla.

Hermorakenteiden suojaaminen ja prolapsin poisto

Durapussin tultua näkyviin identifioidaan siitä lateraalisesti lähtevä hermojuuri. Pedikkeli on tässä hyvä luinen maamerkki. Suurin osa posterolateraalista prolapseista siirtää hermojuurta mediaalisesti ja tällöin prolapsia lähestytään hermojuuren lateraalipuolelta ("hartiasta"). Prolapsin dislokoidessa hermojuurta lateraalisesti luontevampi lähestymisreitti saattaa olla juuren mediaalipuolelta ("kainalosta"). Tällöin hermojuuren käsittelyssä tulee olla

erityisen varovainen; prolapsi poistetaan mahdollisimman kaudaalisesti, mikä vaatii laajempaa resektiota alemman laminan yläreunaan.

Hermojuureen kohdistuva venytys pidetään leikkauksen aikana mahdollisimman vähäisenä. Hermojuuri siirretään prolapsin päältä syrjään dissektorilla tai hermokoukulla ja otetaan durahaan suojaan. Jos prolapsi on läpäissyt takaligamentin, sen voi luksoida esiin hermokoukulla tai muulla tylpällä dissektiokoukulla ja poistaa ulosvetäjällä. Muussa tapauksessa takaligamentti avataan diskusveitsellä ja prolapsimassa poistetaan avauksen kautta tylpällä dissektiokoukulla tai ulosvetäjällä. Prolapsin poiston jälkeen takaligamentin alinen tila tarkistetaan tylpällä koukulla tai kaarevalla dissektorilla mahdollisten irrallisten prolapsikappaleiden poissulkemiseksi. Lopuksi varmistetaan hermojuuren vapaa kulku.

Diskusvälin tyhjentämistä ei nykykäsityksen mukaan pidetä tarpeellisenä. Tuoreessa systemaattisessa katsauksessa ja meta-analyysissä dissektomian ja sekvestrektomian (pelkän prolapsin poisto) välillä ei todettu merkitsevää eroa uusiutumisriskissä, uusintaleikkausten määrässä tai postoperatiivisten komplikaatioiden esiintyvyydessä.

Hemostaasi ja sulku

Huolellinen hemostaasi on välttämätön postoperatiivisen epiduraalihakematooman ehkäisemiseksi. Vuotavat suonirakenteet koaguloidaan ensisijaisesti bipolaaridiatermiällä. Mikäli vuoto sijaitsee sellaisella alueella, jota ei turvallisesti pääse koaguloimaan, se voidaan tamponoida oksiselluloosan avulla. Paikallisesti annosteltavia hyytymistä edistäviä protrombiinivalmisteita käytettäessä tulee ottaa huomioon niiden turpoamispotentiali. Haavadreenin tarve ratkaistaan tapauskohtaisesti (Kts. Dreenin käyttö selkäleikkauksessa).

Haavan sulussa multifidus-lihas apponoidaan huolellisesti faskiatasossa tukevin sulavin ompelein, minkä jälkeen subkutis suljetaan yleensä jatkuvalla ompeleella. Iho suljetaan joko intrakutaaniompeleella, tavallisilla ompeleilla tai haavahakasilla.

Uudet tekniikat – tubulaariretraktori ja endoskopia

Prolapsikirurgiassa on viime vuosina siirrytty kohti vähemmän kajoavia leikkausmenetelmiä. Tubulaarisen retraktorin avulla pientä lihasavausta suppilomaisilla sisäkkäin asetettavilla dilataattoreilla laajentamalla saadaan reitti interlaminaaritilaan ilman multifidus-lihaksen irrotusta. Endoskooppiset tekniikat vähentävät edelleen avauksen invasiivisuutta. Endoskooppinen

prolapsin poisto voidaan tehdä joko transforaminaalisesti (TELD) tai interlaminaarisesti (IELD), jolloin lähestymisreitti vastaa pitkälti mikrodiskektomiaa. Tekniikat ovat tuloksiltaan verrattavissa perinteisiin menetelmiin, mutta oppimiskäyrä on pitkä ja menetelmät vaativat huolellista potilasvalintaa.

Ydinasiat

- Prolapsin sijainti ja suunta ratkaisevat lähestymistavan
- Riittävä näkyvyys saavutetaan ympäröiviä kudoksia poistamalla, ei hermojuurta venyttämällä
- Eri tekniikoilla päädytään keskimäärin samanlaiseen kliiniseen lopputulokseen
- Huolellinen hemostaasi on keskeinen osa onnistunutta toimenpidettä

Kirjallisuutta

Epstein N. Foraminal and far lateral lumbar disc herniations: surgical alternatives and outcome measures. *Spinal Cord* 2002;40:491–500.

Wiltse LL, Bateman JG, Hutchinson RH, et al. The paraspinous sacrospinalis-splitting approach to the lumbar spine. *J Bone Joint Surg* 1968;50(A):119–24.

Ambrosio L, Vadalà G, de Rinaldis E, et al. Discectomy versus sequestrectomy in the treatment of lumbar disc herniation: a systematic review and meta-analysis. *Spine J* 2025;25(2):211-26.

Yong JH, Wang E, Chin BZ, et al. Full-endoscopic versus microscopic lumbar discectomy for lumbar disc herniation: a systematic review and meta-analysis of 4,186 cases. *Spine J* 2026;26:981-95.

2.4 Dekompressiotekniikat

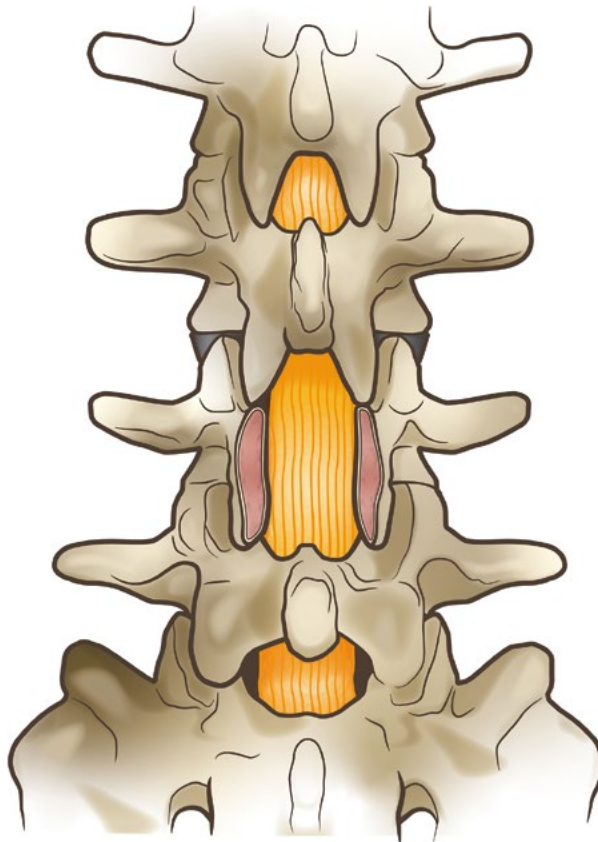
Heikki Mäntymäki

Selkäkirurgiassa dekompressiolla tarkoitetaan hermorakenteita vapauttavaa kirurgiaa. Selkärangan patologiasta johtuvat hermojen puristustilat voivat sijaita sentraalisessa spinaalikanavassa, lateraalirekessissä fasettinivelen alla, hermojuurikanavassa ja joissakin tapauksissa hermojuurikanavan ulkopuolella. Perinteistä dekompressiota (laminektomia tai niin sanottu segmentaalinen dekompressio) pidetään edelleen dekompressiotekniikoiden vertailupohjana (gold standard), vaikka sen rinnalle on kehitetty useita vähemmän invasiivisia ja lannerangan rakenteita säästäviä tekniikoita. Kaikissa tekniikoissa tavoitteena on hermojen riittävä vapauttaminen poistamalla spinaalikanavaa tai sen osaa ahtauttavia rakenteita (lamina, fasettinivelten mediaaliosat ja ligamentum flavum) rangan stabiliteetti säilyttäen.

Vakiintuneet dekompressiotekniikat:

- 1 laminektomia ja segmentaalinen dekompressio
- 2 split-dekompressio (spinosus process -splitting, Marmot-dekompressio)
- 3 unilateraalinen laminotomia
- 4 bilateraalinen laminotomia
- 5 over the top -dekompressio (bilateraalinen dekompressio unilateraalisesta laminotomiasta)
- 6 endoskooppinen dekompressio
- 7 epäsuora dekompressio

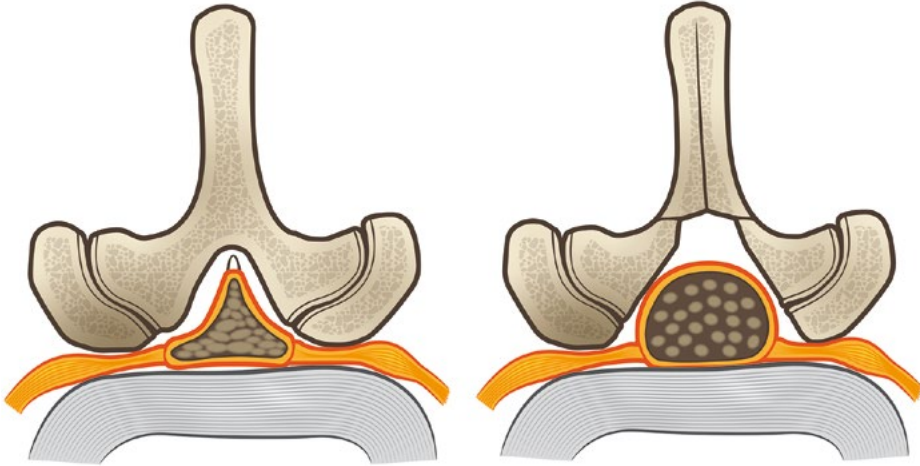
Laminektomia tehdään keskilinja-avauksesta irrottamalla paraspinaalilihakset nikaman takarakenteista. Processus spinosus, laminat ja fasettinivelten anteromediaalireuna poistetaan, mutta pedikkelit, pars interarticularikset ja fasettinivelet säästetään (Kuva 1). Ligamentum flavum poistetaan duran ja hermojuurten päältä. Riittävän lateraalisen dekompression varmistamiseksi rekessitason vapautus ulotetaan ns. undercutting-tekniikalla pedikkelien mediaalireunaan saakka; näin varmistetaan hermojuuren vapautuminen.



Kuva 1. Perinteinen laminektomia

Segmentaalisessa tai interlaminaarisessa dekompressiossa hermorakenteiden vapautus kohdistetaan ylemmän laminan alaosan (2/3) ja alemman laminan yläosan (1/3) tasolle ilman koko takakaaren poistamista. Tällöin dekompressio säästää keskilinjan rakenteita ja kohdistuu diskustasolle, joka on tyypillisesti ahtain alue spinaalistenosissa.

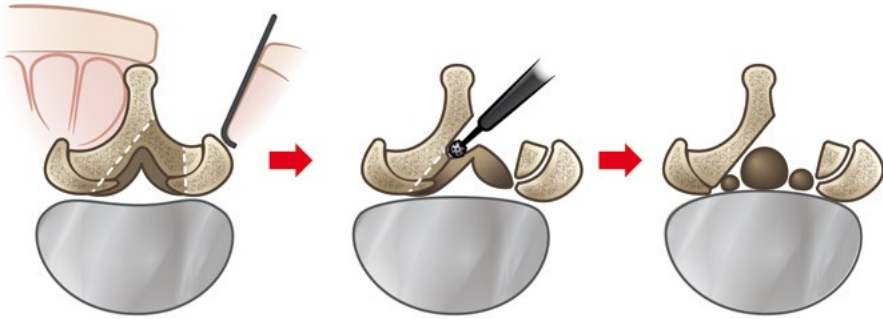
Split-dekompressio (Kuva 2) on perinteistä laminektomiaa säästävämpi toimenpide, sillä paraspinaalilihaksia ja ligamentaarisia rakenteita ei irroteta processus spinosuksesta. Faskiaa ei avata erikseen, vaan processus spinosuksen kärki paljastetaan ja halkaistaan sagittaalitasossa joko korkeakierrosporalla ja dissektorilla tai taltalla. Paraspinaalilihakset jäävät kiinni processus spinosuksen puolikkaisiin. Tämän jälkeen tehdään segmentaalinen dekompressio ja lopuksi processus spinosuksen puolikkaat lähennetään ompelein. Tekniikan etuna on keskilinjan rakenteiden säilyminen ja mahdollisesti vähäisempi kudosaurio.



Kuva 2. Split-dekompressio

Unilateraalisessa laminotomiassa poistetaan osa sekä ylemmän että alemman nikaman laminaa ja fasettiniivelen mediaalireuna. Ligamentum flavum poistetaan leikattavalta puolelta. Yksittäisen hermojuuren vapautus saattaa olla mahdollista myös hermojuurikanavassa, mikäli kanavan korkeus on säilynyt. Muussa tapauksessa hermojuuren vapautus edellyttää pedikkelin alareunan poistoa tai nikamavälin korkeuden palauttamista luudutusleikkauksella. Bilateraalin laminotomia tehdään vastaavaa tekniikkaa käyttäen molemminpuolisena. Dekompression laajuus vastaa interlaminaarista dekompressiota, mutta keskiliinjan rakenteet, mukaan lukien processus spinosus, säästävät.

Over the top -dekompressio (Kuva 3) tehdään toispuoleisesta laminotomiasta. Avauksesta pääsee keskiliinjan rakenteet säästäten myös vastakkaiselle puolelle joko ligamentum flavumin tai duran posterioripuolelta. Näkyvyyden parantamiseksi okahaarakkeen tyveä resekoidaan ja laminaa ohennetaan spinaalikanavasta käsin (ns. interni laminoplastia). Leikkaustason ja mikroskoopin kallistaminen parantaa näkyvyyttä kontralateraalipuolelle. Dekompressiossa poistetaan ligamentum flavum ja fasettiniivelen mediaaliosat molemmin puolin. Usean välin toimenpiteessä over the top -dekompressio voidaan toteuttaa vuorotellen puolta vaihtaen (slalom-tekniikka).



Kuva 3. Over the top -dekompressio: bilateraalinen dekompressio unilateraalisesta laminotomiasta.

Endoskooppinen dekompressio on tähytyskirurginen toimenpide, jossa yhtä tai kahta porttia käyttäen tehdään bilateraalinen dekompressio unilateraalisesta laminotomiasta – käytännössä over the top -dekompressio endoskooppisesti. Endoskooppisen dekompression ongelmana on pidetty pitkää oppimiskäyrää.

Dekompressio voidaan toteuttaa myös epäsuorasti ilman spinaalikanavan avarrusta muuttamalla rangan asentoa instrumentaation avulla luudutusleikkauksen yhteydessä.

Dekompressiotekniikoiden vertailua

Useissa meta-analyseissa on verrattu mini-invasiivisempia posteriorisia dekompressiotekniikoita perinteiseen laminektomiaan tai segmentaaliseen dekompressioon. Yhteenvetona voidaan todeta, että eri dekompressiotekniikoilla saavutetaan keskimäärin samankaltainen kivun lievittyminen ja toimintakyvyn paraneminen. Ainoastaan yhdessä meta-analyysissä keskilinjän rakenteet säästävät leikkaustekniikat vaikuttivat vähentävän postoperatiivista selkäkipua ja johtavan parempaan toimintakykyyn.

Kiistanalaista perinteisessä laminektomiassa ja segmentaalisessa dekompressiossa on nikaman takarakenteiden poistaminen ja posteriorisen keskilinjän katkaisu. Säästävämät leikkaustekniikat säilyttävät nikamien väliset stabiloivat rakenteet, kuten processus spinosukset sekä supra- ja interspinaaliset ligamentit. Ruotsin selkärekisterin (Swespine) 3339 potilaan aineistolla tehdyssä tutkimuksessa ei havaittu keskilinjän rakenteiden säästämisen parantavan leikkaustulosta kahden vuoden seurannassa. Tämä rekisteritutkimus ei ollut suurella potilasaineistollaan mukana aiemmin mainitussa poikkeavaan lopputulokseen päätyneessä meta-analyysissä.

Hermansen et al. vertasivat satunnaistetussa tutkimusasetelmassa kolme eri mini-invasiivista dekompressiotekniikkaa (over the top -dekompressio, bilateraallinen laminotomia ja split-dekompressio). Leikkausindikaationa oli spinaalisten noosi nikamasiirtymän kanssa tai ilman. Kahden ja viiden vuoden seurannassa kliinisissä lopputuloksissa tai komplikaatioissa ei todettu ryhmien välillä merkittäviä eroja.

Endoskooppiset dekompressiotekniikat ovat viime vuosina yleistyneet ja olleet myös lisääntyvän tutkimuksellisen mielenkiinnon kohteena. Meta-analyyseiden osin ristiriitaiset tulokset endoskooppisten tekniikoiden tehosta mikroskooppisiin tekniikoihin verrattuna heijastanevat ennen kaikkea tutkimusaineistojen ja vertailuasetelmien heterogeenisuutta. Lisäksi havaitut erot kipumuuttujissa painottuvat varhaiseen toipumisvaiheeseen, kun taas pidemmän aikavälin kliinistä lopputulosta kuvaavissa muuttujissa erot ovat vähäisiä. Tämänhetkisen näytön perusteella endoskooppinen dekompressio on turvallinen vaihtoehto, mutta yksiselitteistä etua vakiintuneisiin avoimiin säästäviin tekniikoihin ei toistaiseksi ole osoitettu.

Ydinasiat

- Tavoitteena on hermorakenteiden vapauttaminen rangan stabiliteetti säilyttäen
- Eri dekompressiotekniikoilla saavutetaan keskimäärin samankaltaiset kliiniset tulokset
- Keskilinjän rakenteita säästävät menetelmät eivät ole osoittautuneet yksiselitteisesti paremmiksi
- Tekniikan valinnassa korostuvat anatomiset näkökohdat ja kirurgin kokemus

Kirjallisuutta

- Overdevest G**, Vleggeert-Lankamp C, Jacobs W, et al. Effectiveness of posterior decompression techniques compared with conventional laminectomy for lumbar stenosis. *Eur Spine J* 2015;24:2244-63.
- Spetzger U**, Bertalanffy H, Naujokat C, et al. Unilateral laminotomy for bilateral decompression of lumbar spinal stenosis. Part I: Anatomical and surgical considerations. *Acta Neurochir (Wien)* 1997;139:392-6.
- Wei FL**, Zhou CP, Liu R, et al. Management for lumbar spinal stenosis: A network meta-analysis and systematic review. *Int J Surg* 2021;85:19-28.
- Zhang C**, Chen L, Li J, et al. Should posterior midline structures be preserved in decompression surgery for lumbar spinal stenosis?: A systematic review and meta-analysis. *Clin Spine Surg* 2022;35:341-9.
- Chen J**, Zhu J, Jiang Y et al. Comparison of lumbar spinous process-splitting laminectomy versus conventional laminectomy for lumbar spinal stenosis: A systematic review and meta-analysis. *World Neurosurg* 2025;197:123954
- Elmqvist E**, Lindhagen L, Försth P. No benefit with preservation of midline structures in decompression for lumbar spinal stenosis: Results from the National Swedish Spine Registry 2-year post-op. *Spine* 2022;47:531-8.
- Hermansen E**, Austevoll IM, Hellum C, et al. Comparison of 3 different minimally invasive surgical techniques for lumbar spinal stenosis: A randomized clinical trial. *JAMA Netw Open* 2022;5:e224291.
- Hermansen E**, Indrekvam K, Franssen E et al. ISSLS Prize in Clinical Science 2025: A randomized trial on three different minimal invasive decompression techniques for lumbar spinal stenosis. Five years follow-up from the NORDSTEN-SST. *Eur Spine J* 2025;34:1590-9
- Tang S**, Mok TN, He Q, et al. Comparison of clinical and radiological outcomes of full-endoscopic versus microscopic lumbar decompression laminectomy for the treatment of lumbar spinal stenosis: a systematic review and meta-analysis. *Ann Palliat Med* 2021;10:10130-46.
- Wu K**, Yun Z, Suvithayasiri S, et al. Evolving paradigms in spinal surgery: A systematic review of the learning curves in minimally invasive spine techniques. *Neurospine* 2024;21:1251-75.

2.5 Luudutustekniikat

Leevi Toivonen

Luudutusleikkauksen tavoitteena on kahden tai useamman nikaman luinen yhteensulautuminen. Luutumisen biologinen prosessi, jonka onnistuminen edellyttää sekä riittävää mekaanista stabiliteettia että suotuisia biologisia edellytyksiä. Näitä tavoitteita tukemaan on käytettävissä lukuisia kirurgisia lähestymistapoja ja implanttiratkaisuja, joiden avulla voidaan hallita nikamien asentoa ja rangan linjausta.

Historialliset, instrumentoimattomat luudutustekniikat ovat tutkimusnäytön perusteella edelleen periaatteessa käyttökelpoisia. Niissä luunsierremateriaali pakataan nikamien verestettyjen takarakenteiden päälle, ja luutumisen tapahtuu rangan senhetkiseen asentoon ilman merkittävää asentokorjausta. Anteriorinen instrumentoimaton tekniikka nikamaväliin asetettavin luublokein on niin ikään todettu toimivaksi. Aiemmin potilaat immobilisoitiin leikkauksen jälkeen vuodelepoon jopa yli kuukaudeksi, myöhemmin on käytetty postoperaatiivista ortoositukea.

Instrumentoitu luudutus tarjoaa useita teoreettisia etuja instrumentoimattomaan tekniikkaan verrattuna, ja instrumentoidut vaihtoehdot ovatkin suurelta osin syrjäyttäneet instrumentoimattomat luudutusleikkaukset. Nykyisin valtaosassa luudutusleikkauksista käytetään pedikkeliruuvitekniikkaa. Pedikkeliruuvien käyttö lisää luutumisen todennäköisyyttä, joskaan radiologinen luutumisen ei välttämättä ennusta parempaa kliinistä lopputulosta. Pedikkeliruuvitekniikan keskeinen etu on sen mahdollistama nikamien asennon ja rangan linjauksen hallinta, mikä korostuu etenkin deformeettikirurgiassa.

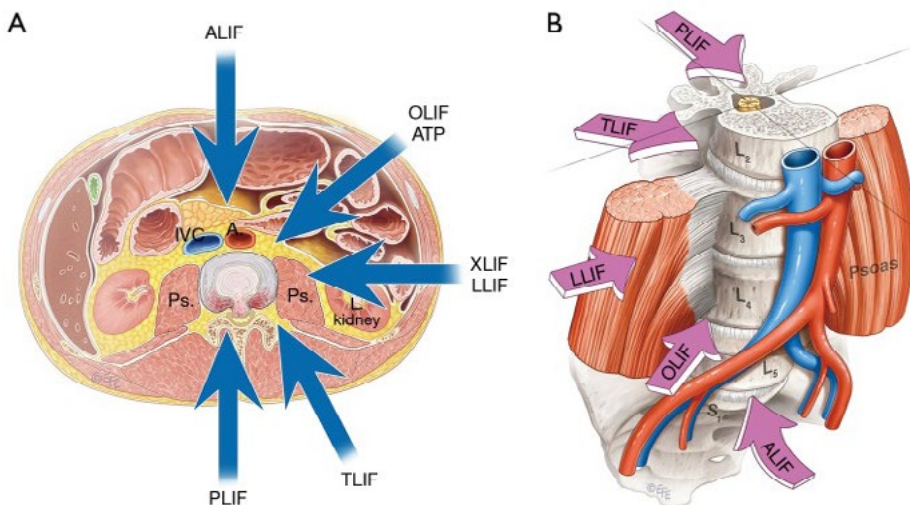
Nikamaväliin asetettavien kehikoiden (intervertebral cage, interbody spacer) käyttö on viime vuosikymmeninä merkittävästi lisääntynyt (Taulukko). Kehikon avulla voidaan lisätä etupilarin kuormaa kantavaa tukea, palauttaa nikamavälin korkeutta ja saada aikaan juurikanavien epäsuora dekompressio. Lisäksi kehikoiden avulla voidaan vaikuttaa rangan sagittaaliseen linjaukseen.

Taulukko. Yleisimmät interkorporealiset luudutustekniikat

PLIF	Posterior lumbar interbody fusion
TLIF	Transforaminal lumbar interbody fusion
ALIF	Anterior lumbar interbody fusion
OLIF/ATP	Oblique lumbar interbody fusion/Anterior to psoas
XLIF/LLIF	Extreme lateral/lateral lumbar interbody fusion

Luudutusmenetelmistä yleisimmin käytössä ovat posterioriset tekniikat. Perinteinen posterolateraalinen luudutus (PLF) ja posteriorinen interkorporeaalinen luudutus (PLIF) ovat suurelta osin väistyneet transforaminaalisen interkorporeaalisen luudutuksen (TLIF) tieltä. Alkuperäisessä TLIF-tekniikassa hyödynnettiin lateraalista reittiä nikamaväliin; nykyään TLIF-kehikko asetetaan usein PLIF-reittiä käyttäen. Instrumentoitujen posterioristen tekniikoiden etuina ovat hyvä luutumistodennäköisyys ja matala komplikaatoriski, haasteena tiettyissä tilanteissa riittävän lordoosin saavuttaminen. Etenkin PLIF-tekniikkaan liittyy suurempi hermovaurioriski hermorakenteiden manipulaation vuoksi.

Anteriorisia ja lateraalisia lähestymistapoja käytetään useimmiten retroperitoneaalista reittiä pitkin. Anterioriset tekniikat mahdollistavat kookkaampien ja hyperlordoottisten kehikoiden käytön ja vähentävät hermokomplikaatioiden riskiä. Niihin liittyy kuitenkin oma komplikaatioprofiilinsa, kuten verisuoni-, suoli- ja tyräkomplikaatiot. Optimaalinen tekniikka riippuu leikkaustasosta ja potilaan anatomiasta (Kts. Selän avaukset). ALIF (anterior lumbar interbody fusion) soveltuu parhaiten presakraalivälin tasolle suurten suonten bifurkaation kaudaalipuolelle, mutta myös L4/L5-tasolle. Ylempiin nikamaväleihin päästään lumbotomia-avauksesta lateraalisilla tekniikoilla, kuten OLIF/ATP-reitti psoaslihaksen anterioripuolelta ja XLIF/LLIF psoas-lihaksen etuosan läpi (Kuva 1).



Kuva 1. Reittejä nikamaväliin asetettavalle kehikolle. Esitetään Creative Commons CC BY-NC-ND 4.0 lisensillä, Mobbs RJ et al. J Spine Surg 2015;1:2-18.

Tutkimusnäytön perusteella mikään yksittäinen interkorporeaalinen luudustekniikka ei ole kliinisiltä lopputuloksiltaan muita parempi. PLIF- ja

TLIF-tekniikoilla saavutetaan samantasoinen kliininen lopputulos, joskin PLIF-tekniikkaan liittyy jonkin verran suurempi komplikaatoriski. Vuonna 2023 julkaistussa meta-analyysissä ei raportoitu merkittäviä eroja anteriorisen ja eri posterioristen tekniikoiden välillä selkä- tai alaraajakivussa, toimintakyvyssä, luutumisessa tai komplikaatioissa. Tuoreessa satunnaistetussa tutkimuksessa TLIF- ja PLIF-tekniikoiden välillä ei vuoden seurannassa todettu merkittäviä eroja toimintakyvyssä, kivussa tai elämänlaadussa. Sekä anterioristen että posterioristen tekniikoiden on todettu vaikuttavan kipuun ja toimintakykyyn yhtä hyvin, mutta anterioriseen lähestymistapaan liittyy keskimäärin suurempi vakavien komplikaatioiden riski. Vakuuttavan näytön puuttuessa luudutus-tekniikan valinta perustuu potilaskohtaiseen riski-hyötyarvioon sekä kirurgin kokemukseen ja käytettävissä olevaan osaamiseen.

Käytännössä nikamaväliin asetettava kehikko ja luunsiirteet yhdistetään lähes poikkeuksetta pedikkeliruuvifiksaatioon ja posterolateraaliseen luudutukseen, jolloin puhutaan sirkumferentiaalisesta eli 360° luudutuksesta. ALIF-tekniikassa kehikon vaatima lisätuki on otettu huomioon joissakin implanttiratkaisuissa (ALIF-ruuvicage, ns. stand alone ALIF); muussa tapauksessa lisätukena käytetään anteriorista tai lateraalista levyä.

Instrumentaation ohella luudutuksen onnistumisen kannalta keskeistä on luudutettavien raakapintojen huolellinen valmistelu ja tarkoituksenmukaisen luudutusmateriaalin käyttö (Kts. Luudutusmateriaalit). Yleensä luudutus tehdään rangan posterolateraaliosiin verestämällä (dekortikaatio) processus transversukset, pars interartikularikset ja fasettinivelet. Interkorporeaaliluudutuksessa myös nikamapäätelevyt verestetään. Luudutusmateriaalina autologinen luunsiirre on edelleen biologisilta ominaisuuksiltaan ”gold standard”. Sitä voidaan ottaa esimerkiksi takakristasta, mutta lyhyeen luudutukseen riittävä luumäärä saadaan dekompression yhteydessä poistetuista takarakenteista ilman erillistä luunottoa. Autologista luunsiirrettä voidaan jatkaa esimerkiksi demineralisoidulla luumatriksilla (DBM), allogeenisellä luunsiirteellä tai erilaisilla luunkorvikkeilla, kuten trikalsiumfostaatit ja nykyään yleistyvät synteettiset luudutusmateriaalit.

Perinteisten avoleikkaustekniikoiden rinnalle on kehitetty useita säästävämpiä, mini-invasiivisia leikkaustekniikoita, joissa pedikkeliruuvit ja nikamaväliin asetettavat kehikot asemoidaan perkutaanisesti. Mini-invasiivisten luudutustekniikoiden etuna on pienempi lihastrauma ja mahdollisesti nopeampi alkuvaiheen toipuminen. Niitä käytettäessä posterolateraalisten luupintojen verestys ja luunsiirteiden asettaminen on kuitenkin epävarmaa, minkä vuoksi varsinainen luudutus tehdään useimmiten nikamaväliin. Toistaiseksi ei ole vakuuttavaa tutkimusnäyttöä siitä, että mini-invasiiviset menetelmät johtaisivat parempaan kliiniseen lopputulokseen avoimiin tekniikoihin verrattuna.

Ydinasiat

- Luutuminen on biologinen prosessi, jota instrumentaatio tukee
- Pedikkeliruuveilla stabiloidaan luudutettava väli ja lisätään luutumisen todennäköisyyttä
- Interkorporeaallinen luudutus on ensisijaisesti biomekaaninen ja linjauksellinen ratkaisu
- Yksikään tekniikka ei ole yleispätevästi paras

Kirjallisuutta

Hirase T, Ling JF, Haghshenas V, et al. Instrumented versus noninstrumented spinal fusion for degenerative lumbar spondylolisthesis: A systematic review. *Clin Spine Surg* 2022;35:213-21.

Lamberg T, Remes V, Helenius I, et al. Uninstrumented in situ fusion for high-grade childhood and adolescent isthmic spondylolisthesis: long-term outcome. *J Bone Joint Surg Am* 2007;89:512-8.

Roy-Camille R, Saillant G, Mazel C. Internal fixation of the lumbar spine with pedicle screw plating. *Clin Orthop Relat Res* 1986;203:7-17.

Möller H, Hedlund R. Instrumented and noninstrumented posterolateral fusion in adult spondylolisthesis--a prospective randomized study: part 2. *Spine* 2000;25:1716-21.

Christensen FB, Hansen ES, Laursen M, et al. Long-term functional outcome of pedicle screw instrumentation as a support for posterolateral spinal fusion: randomized clinical study with a 5-year follow-up. *Spine* 2002;27:1269-77.

de Kunder SL, van Kuijk SMJ, Rijkers K, et al. Transforaminal lumbar interbody fusion (TLIF) versus posterior lumbar interbody fusion (PLIF) in lumbar spondylolisthesis: a systematic review and meta-analysis. *Spine J* 2017;17:1712-21.

Rathbone J, Rackham M, Nielsen D, et al. A systematic review of anterior lumbar interbody fusion (ALIF) versus posterior lumbar interbody fusion (PLIF), transforaminal lumbar interbody fusion (TLIF), posterolateral lumbar fusion (PLF). *Eur Spine J* 2023;32:1911-26.

Caelters IJM, Droeghaag R, de Kunder SL, et al. Transforaminal versus posterior lumbar interbody fusion for symptomatic single-level spondylolisthesis (LIFT); a multicentre controlled, patient blinded, randomised non-inferiority trial. *Lancet Reg Health Eur* 2024;43:100964.

Onishi FJ, de Vasconcelos VT. ALIF vs. posterior fusion for lumbar degenerative disease: comparable efficacy but elevated risk of severe complications - a systematic review and meta-analysis. *Eur Spine J* 2025;34:4010-23.

Heemskerck JL, Oluwadara Akinduro O, Clifton W, et al. Long-term clinical outcome of minimally invasive versus open single-level transforaminal lumbar interbody fusion for degenerative lumbar diseases: a meta-analysis. *Spine J* 2021;21:2049-65.

2.6 Rangan asentoa korjaavat leikkaukset

Kati Kyrölä

Rangan asentoa voidaan korjata joko kajoamalla luisiin rakenteisiin ja välilevyihin tai hyödyntämällä nikamaväleihin asetettavia implantteja. Aikuisten deformiteetit ovat usein kolmiulotteisia muutoksia osin jäykistyneessä ja osin mobiilissa rangassa. Sagittaalisen ryhdin hallinta on oireiden ja toimintakyvyn kannalta keskeinen kirurgisen hoidon tavoite (Kts. Rangan balanssi). Korjausmenetelmän valintaan vaikuttavat virheasennon suuruus ja sijainti, rangan liikkuvuus, potilaan luun laatu, toipumispotentiaali ja tavoiteltu toimintakyky.

Posterioriset menetelmät

Takakautta rankaa muovataan eriasteisilla luun katkaisuilla ja käännoillä eli osteotomioilla sekä niihin liitettävällä posteriorisella instrumentaatiolla.

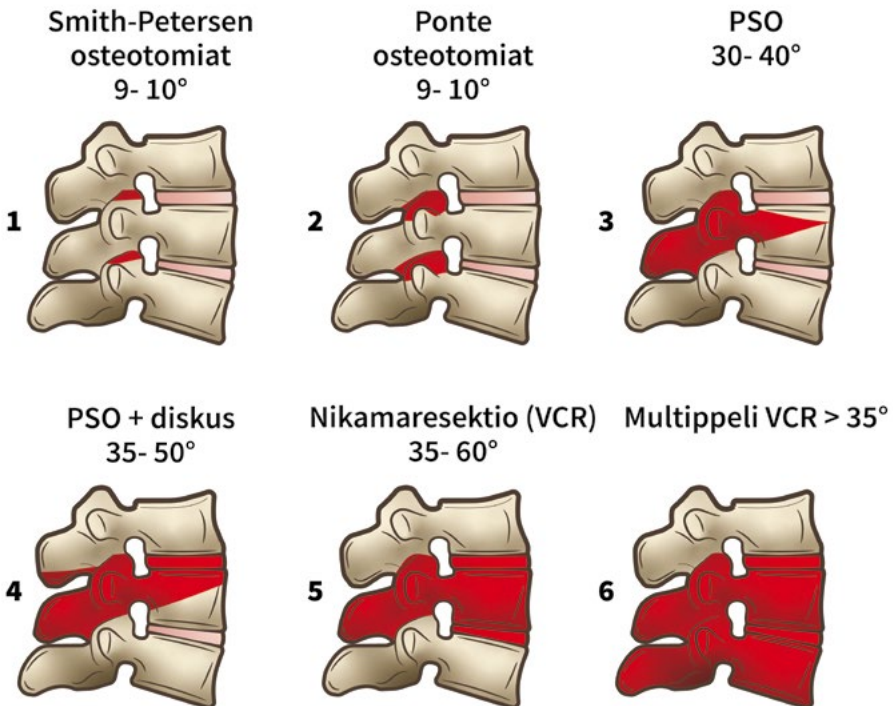
Smith-Petersen-osteotomia (fasettiresektio) ja Ponte-osteotomia (fasettinivelet, laminaat, ligamentum flavum) perustuvat takarakenteiden lyhentämiseen ja edellyttävät toteutuakseen joustavaa, korkeaa diskusta tai sitä korvaavaa kirurgista toimenpidettä. Takarakenneosteotomioita (Kuva 1:1&2) voidaan käyttää itsenäisenä toimenpiteenä useissa perättäisissä väleissä silloin, kun rangassa ei ole vaikeaa jäykkää deformiteettia. Niillä voidaan korjata lievää (6–8 cm) sagittaalisen vertikaalisen akselin (SVA) epätasapainoa tai ne voivat olla osa laajempaa ryhdinkorjausta. Käytännössä Smith-Petersen- ja Ponte-osteotomioilla saavutetaan noin 9–10 asteen sagittaalinen korjaus nikamaväliä kohden.

Pedikkelisubtraktio-osteotomia (PSO; kolmen kolumnin osteotomia, 3CO) soveltuu jäykän deformiteetin korjaamiseen ja mahdollistaa selvästi suuremman korjauksen. Korjaus tehdään tavallisimmin lannerankaan, ja suurin korjausvaikutus sagittaaliryhtiin saadaan, mitä distalisemmalle tasolle osteotomia tehdään. Menetelmällä voidaan korjata myös aiemmin luudutetun rangan virheasentoa. Osteotomia voidaan tehdä yhden nikaman luurakenteeseen (Kuva 1:3) tai laajentaa sitä ottamalla kiilaan mukaan nikaman yläpuolinen välilevy (Kuva 1:4). Yhden tason PSO:lla voidaan saavuttaa noin 30–40 asteen ryhdinkorjaus; välilevyn sisällyttäminen kiilaan lisää korjauspotentiaalia noin 10 asteella.

Erittäin vaikeissa deformiteeteissa voidaan tehdä kaksi tai useampia osteotomioita sekä asymmetrisiä kiilaresektioita kolmiulotteisen deformitee-

tin korjaamiseksi. PSO:hon liittyy deformiteettikorjauksista eniten riskejä leikkauksen kuormittavuuden, leikkausvuodon, luutumisen ja hermorakenteiden suhteen. Osteotomian sulkemisessa voidaan käyttää lisätukena anteriorista kehikkoa (esimerkiksi TLIF-implanttia) tai potilaan omaa luuta. Kiinnitys ja tarvittaessa reduktio tehdään pedikkeliruuviin ja posterioristen tankojen avulla. Osteotomia-alueen tukeminen lisätangoilla on suositeltavaa.

Erittäin vaikeiden, yleensä synnynnäisten nikama-anomalioiden, murtumien, infektioiden tai tuumorin aiheuttamien deformiteettien (käyryys 90–180 astetta) korjauksessa voidaan tarvita koko nikaman tai perättäisten nikamien resektiota (VCR, vertebral column resection) (Kuva 1:5&6). Toimenpiteet sijoittuvat usein rintarangan ja selkäytimen alueelle ja ne toteutetaan yhdistelmäavauksin. Kiinnitys tehdään pääsääntöisesti posteriorisesti, ja korrektiossa voidaan hyödyntää kahden tankoparin avulla tehtävää cantilever-reduktiota. Tarvittaessa anteriorisena tukena voidaan käyttää metallista tunkkia tai allograftiluusta tehtyä rakenteellista luublokkia.



Kuva 1. Rinta- ja lannerangan osteotomiat Schwab et al. luokituksen mukaan. Korjauksen asteluvut eri lähteistä. Kuva: Kati Kyrölä.

Anterioriset ja lateraaliset, mini-invasiiviset ja perkutaaniset menetelmät

Etu- ja lateraalireittejä käyttäen rankaa voidaan mobilisoida ja muovata joko avoimesti lumbo- tai torakotomiateitse tai kudoksia säästävillä mini-invasiivisilla avoimilla ja perkutaanisilla tekniikoilla. Nämä menetelmät kuvaavat ensisijaisesti kirurgista lähestymistapaa ja deformiteetin kiinnitysmenetelmää. Kaikissa menetelmissä luinen fuusio tulee toteuttaa siten, että tavoiteltu lopputulos ja luutumisen saavutetaan. Mini-invasiiviset ja perkutaaniset tekniikat edellyttävät yleensä navigaatiota ja erilaista välineistöä kuin avotekniikat.

Anteriorisilla ison pinta-alan kiilaimplanteilla korjaus kohdistetaan tavallisimmin lannerankaan pyrkien harmonisen lordoosin palauttamiseen ja nikamavälien luuduttamiseen. Lyhyen segmentin deformiteetti voidaan joissakin tapauksissa hoitaa kokonaan anteriorisesti, mikäli käytössä on kiinnitettävä nikamaväli-implantti (ns. stand-alone ALIF) tai muu anteriorinen tai anterolateraalinen lisätuki (esimerkiksi levy). Laaja-alaisissa deformiteeteissa anterioriseen asennon korjaukseen liitetään posteriorinen instrumentaatio ja tarvittaessa lisävapautuksia takarakenteiden osteotomioilla. Anteriorisella nikamaväli-implantilla voidaan yhdessä segmentissä saavuttaa alimmissa lannenikamaväleissä noin 20–30 asteen korjaus.

Potilaan leikkauskuormaa voidaan pyrkiä keventämään hybriditoimenpiteillä, joissa käytetään nikamaväleihin perkutaanisesti asetettavia implantteja posteriorisen instrumentaation lisäksi. Lähestymisreittejä ja implanttitekniikoita on useita (Kts. Luudutustekniikat). Epäsuora dekompressio pelkällä nikamaväli-implantilla ei kuitenkaan ole riittävä, jos potilaalla on aikuisdeformiteeteille tyypillisiä degeneratiivisia löydöksiä (esimerkiksi vaikea sentraalinen stenoosi, korkea-asteinen spondylolisteesi tai vaikea fasettiartroosi). Perkutaaninen nikamavälikorjaus on niin ikään vasta-aiheinen ainoana menetelmänä, jos rangassa on merkittävä instabiliateetti tai suuriasteinen spondylolisteesi. Pelkillä perkutaanisilla tekniikoilla radiologinen lopputulos on jäänyt avoimia ja mini-invasiivisia tekniikoita heikommaksi, ja pitkän aikavälin näyttö on puutteellista. Näilläkin tekniikoilla luudutus tulee toteuttaa huolellisesti. Potilaan kannalta merkitystä ei näyttäisi olevan sillä, tehdäänkö hybriditoimenpiteen posteriorinen instrumentaatio perkutaanisesti vai avoimesti. Suurin korrekzio- ja luutumispotentiaali saavutetaan edelleenkin avoimilla tekniikoilla, joissa yhdistetään takarakenteiden osteotomioita anterioriseen korjaukseen.

Yhdistelmätekniikoiden hyödyt ja haitat

Yhdistämällä avoimia, mini-invasiivisia ja perkutaanisia tekniikoita pyritään vähentämään verenhukkaa ja pienentämään kudოსvauriota, leikkauskuormaa ja kipua. Tällöin avoin toimenpide rajataan deformiteetin kriittisimpään osaan ja keskeisimpään luudutettavaan alueeseen.

Yhdistelmätekniikoihin liittyviä haittoja ovat useiden eri tekniikoiden pidentämä leikkausaika, lisääntynyt säderasitus, mahdollisesti heikompi luutumistulos, suurentunut uusintaleikkauriski sekä deformiteetin vaatimattomampi korrekzio. Lisäksi menetelmän kustannukset ja vaikutus potilasvirtaan voivat olla pitkään epäedullisia uusien kalliiden implan ttien ja pidentyvän leikkausajan myötä. Useiden tekniikoiden hallinta edellyttää kirurgilta perehtyneisyyttä ja riittävää toimenpidevolyymia.

Ydinasiat

- Sagittaalisen ryhdin korjaus on keskeinen toiminnallisen lopputuloksen kannalta
- Mitä suurempaa ryhtikorjausta tavoitellaan, sitä invasiivisempaa tekniikkaa vaaditaan
- Mini-invasiiviset ja perkutaaniset tekniikat eivät yksin riitä jäykissä deformiteeteissa
- Korjauspotentiaali ja riski kulkevat käsi kädessä

Kirjallisuutta

Kose KC, Bozduman O, Yenigul AE, et al. Spinal osteotomies: indications, limits and pitfalls. *EFORT Open Rev* 2017;2:73-82.

Ponte A, Orlando G, Siccardi GL. The True Ponte Osteotomy: By the One Who Developed It. *Spine Deformity* 2018;6:2-11.

Schwab F, Blondel B, Chay E, et al. The comprehensive anatomical spinal osteotomy classification. *Neurosurgery* 2014;74:112-20.

Real M, Sigua LH, Allen MR, et al. Circumferential minimally invasive adult spinal deformity surgery: A systematic review with key concepts and technical considerations. *World Neurosurgery* 2026;206:124785

2.7 Uusintaleikkaukset

Leevi Toivonen

Kaikkiin selkäleikkauksiin liittyy jonkinasteinen uusintaleikkauriski. Uusintatoimenpiteen tarve voi johtua postoperatiivisesta komplikaatiosta, primaarileikkauksen riittämättömästä vaikutuksesta, taustalla olevan degeneratiivisen tilan etenemisestä tai uudesta selkäongelmasta.

Varhaiseen uusintaleikkaukseen voi johtaa epiduraalihakematooma, likvorvuoto tai syvä infektio. Leikkauksen jälkeen ilmaantuva hankala kipuoire tai uusi neurologinen puutosoire edellyttää aina tarkkaa kliinistä arviota. Käytännössä tarvitaan lähes aina kuvantamistutkimuksia oireen syyn selvittämiseksi. Näitä aiheita käsitellään toisaalla tässä kirjassa.

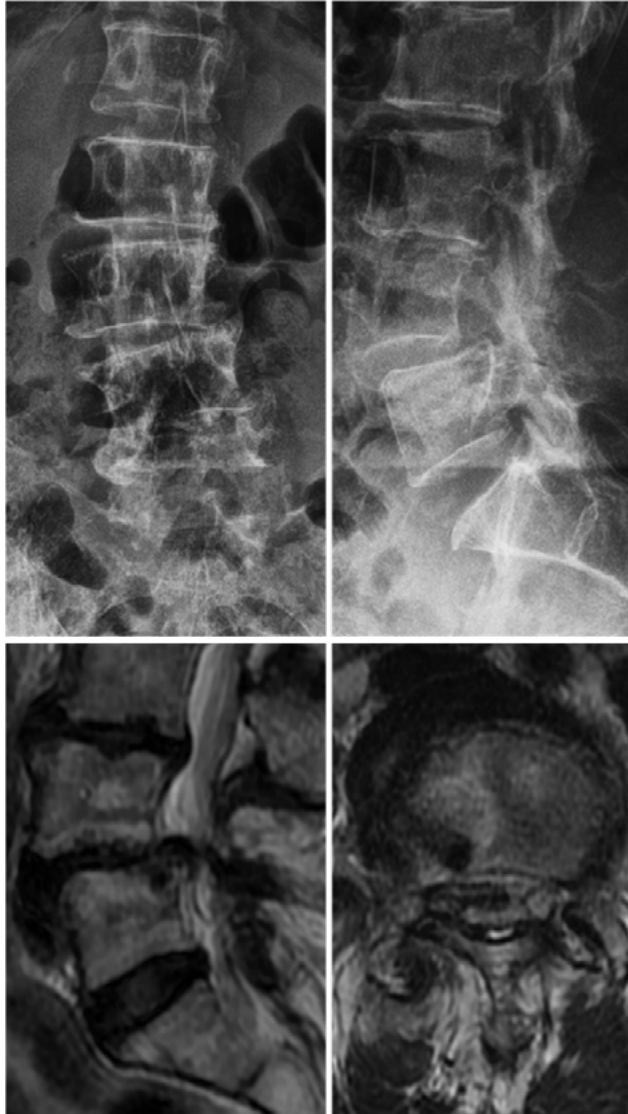
Prolapsileikkauksen jälkeiset uusintaleikkaukset

Prolapsileikkauksen jälkeen merkittävä säteilykipu edellyttää MRI-kuvasta varhaisen residiiviprolapsin tai residuaaliprolapsin poissulkemiseksi. Samalla varmistetaan, että primaarileikkaus on tehty oikealle tasolle. Mikäli prolapsia ei ole poistettu riittävästi, varhaisvaiheen uusintaleikkaus ennen arpikudoksen muodostumista on teknisesti helppo ja voi tuottaa yhtä hyvät tulokset kuin primaarileikkaus.

Myöhäisvaiheen oireisen residiiviprolapsin ilmaantuvuus on 5–11 %. Uusintaleikkauksen tulokset vaihtelevat: osa tutkimuksista raportoi yhtä hyviä tuloksia kuin primaarileikkauksessa, osa huonompia. Myöhäisvaiheessa uusintaleikkauksen hyödyt ja haitat onkin punnittava potilas-kohtaisesti. Toistuvien residiivien yhteydessä luudutusleikkauksen tarve arvioidaan niin ikään potilaskohtaisesti, sillä yksiselitteisiä kriteerejä ei ole. Ensimmäisen residiivin yhteydessä luudutusleikkauksen ja uuden diskusleikkauksen tulokset ovat samanlaiset kivun, toimintakyvyn ja potilastyytyväisyyden osalta.

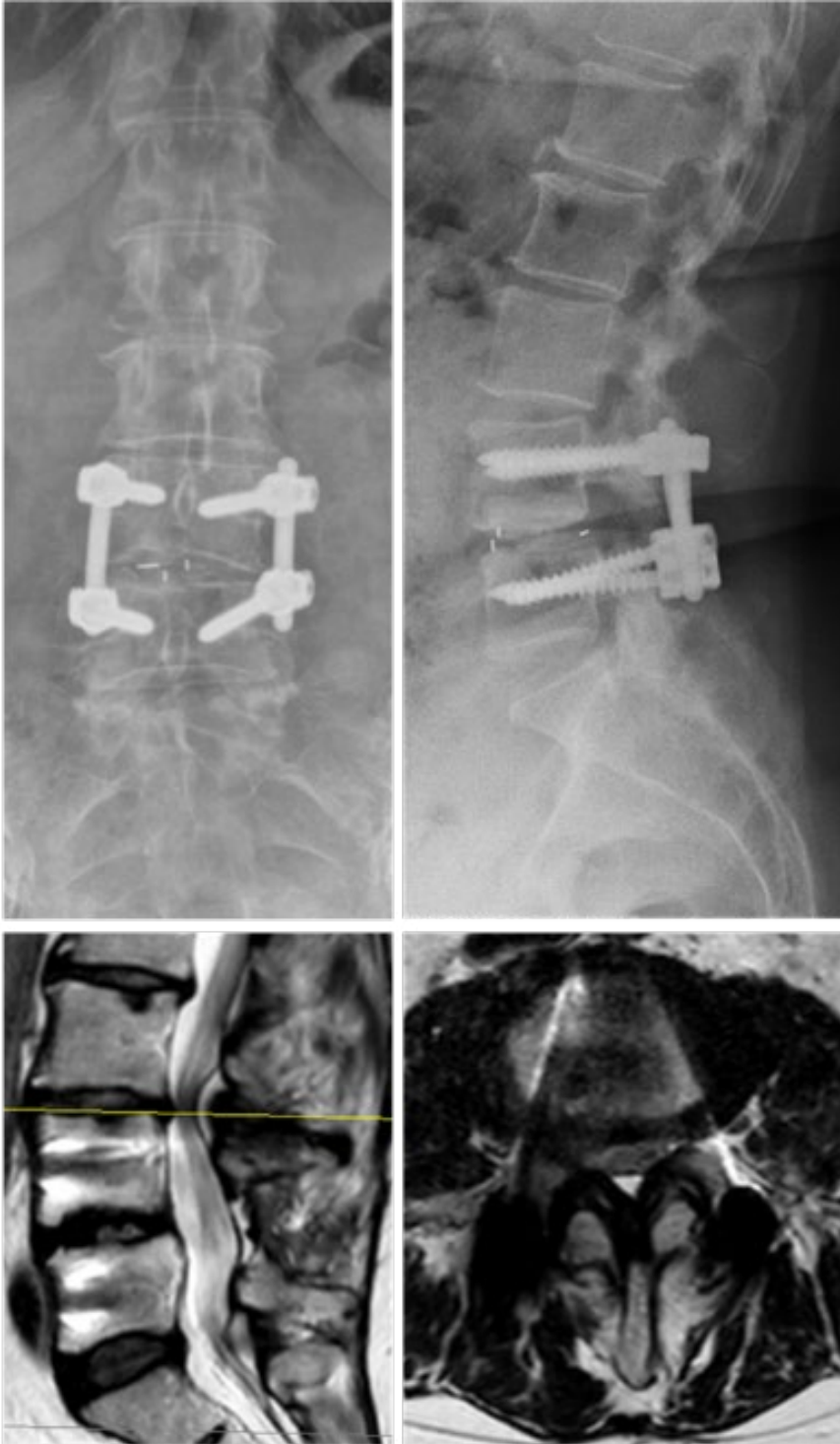
Dekompressioleikkauksen jälkeiset uusintaleikkaukset

Riittämätön oireiden lievittyminen dekompressioleikkauksen jälkeen voi johtua puutteellisesta dekompressiosta. Mikäli oireiseksi jääneellä potilaalla todetaan riittämättömällä laajuudella tehty dekompressio, on perusteltua harkita revisioleikkausta.



Kuva 1. Dekompressionin jälkeen L4-L5-tasoon on kehittynyt degeneratiivinen siirtymä, skolioosia ja foraminaalinen stenoosi.

Spinaalistennoosin leikkaushoitoon liittyvä uusintaleikkauriski ei ensisijaisesti ole riippuvainen käytetystä leikkausmenetelmästä (pelkkä dekompressio vai dekompression ja fuusion yhdistelmä). Pitemmällä aikavälillä degeneratiivisten muutosten luonnollinen eteneminen onkin merkittävä uusintaleikkaustarpeen aiheuttaja. Revisiotarpeen taustalla voi olla myös postoperatiivinen instabiileetti tai foraminaalinen ahtaus – usein samanaikaisesti (Kuva 1). Näissä tilanteissa luudutusleikkaus voi olla aiheellinen.



Kuva 2. L4-L5-fusionin yläpuolinen väli on degeneroitunut ja stenosoitunut.

Luudutusleikkauksen jälkeiset uusintaleikkaukset

Varhaiseen uusintaleikkaukseen voi johtaa instrumentaation malpositio ja siitä aiheutuva kipu tai neurologinen puutosoire. Jos potilaalle ilmaantuu leikkauksen jälkeen uusi säteilykipu tai motorinen puutosoire, instrumentaation sijainti on tarkistettava TT- tai MRI-kuvauksella. Hematooman tai muun neuraalisen kompression poissulku edellyttää MRI-kuvausta.

Pedikkeliruuviin tai interkorporeaalistien kehikoiden (cage) suboptimaalinen aseointi voi heikentää fiksaation stabiliteettia ja johtaa instrumentaation peittäamiseen joko varhain tai myöhemmässä vaiheessa. Tällöin täytyy harkita revisioleikkausta, jolla pyritään riittävän tukevaan konstruktion ja tarvittaessa hermorakenteiden vapautukseen.

Myöhäisvaiheen instrumentaation peittäminen liittyy useimmiten luutumisongelmaan ja saattaa vaatia laajoja revisioleikkauksia. Näissä keskeistä on luudutusalueen hyvä verestys, riittävät luunsiirteet (usein autologista kristalluuta käyttäen), interkorporeaalikehikoiden hyödyntäminen ja tarvittaessa anteriorinen lähestymistapa. Lisäksi posteriorista instrumentaatiota täytyy yleensä vahvistaa ja mahdollisesti laajentaa.

Eniten myöhäisvaiheen uusintaleikkauksia aiheuttaa aiemman luudutuksen viereisen tason oireinen degeneraatio (adjacent segment disease, ASD). Oireet johtuvat usein välin stenoosista (Kuva 2). Degeneratiivisten selkäongelmien vuoksi tehtyjen fuusioiden jälkeen ASD:n ilmaantuvuus kasvaa ajan myötä lähes lineaarisesti. Mikäli päädytään uusintaleikkaukseen, kyseen tuleen tavallisesti fuusion jatko, joskin valikoiduissa tapauksissa pelkkä dekompressio voi olla perusteltu. Lopputulos jää usein huonommaksi kuin primaarileikkauksessa.

Deformiteettileikkauksissa luudutusalueen asianmukainen linjaus (alignment) saattaa pienentää uusintaleikkauksriskiä. Lyhyissä fuusioissa sen sijaan degeneratiivisten muutosten eteneminen on merkittävämpi riskitekijä kuin sagittaalibalanssi.

Selkäleikkauksiin liittyy merkittävää uusintaleikkauksriskiä voidaan huolellisella leikkaustekniikalla pienentää. Asianmukaisesti toteutettu uusintaleikkaus voi hyödyttää potilasta merkittävästi.

Ydinasiat

- Uusintaleikkauriski kuuluu kaikkeen selkäkirurgiaan
- Uudet tai pahenevat oireet leikkauksen jälkeen edellyttävät uutta kliinistä arviota
- Degeneratiivisten muutosten eteneminen on keskeinen uusintaleikkausten taustatekijä
- Uusintaleikkaus voi oikein kohdennettuna tuottaa potilaalle merkittävää hyötyä

Kirjallisuutta

Ajiboye RM, Drysch A, Mosich GM, et al. Surgical treatment of recurrent lumbar disk herniation: A systematic review and meta-analysis. *Orthopedics* 2018;41:e457-e469.

Kerezoudis P, Goncalves S, Cesare JD, et al. Comparing outcomes of fusion versus repeat discectomy for recurrent lumbar disc herniation: A systematic review and meta-analysis. *Clin Neurol Neurosurg* 2018;171:70-8.

Xia XP, Chen HL, Cheng HB. Prevalence of adjacent segment degeneration after spine surgery: a systematic review and meta-analysis. *Spine* 2013;38:597-608.

Toivonen LA, Mäntymäki H, Häkkinen A, et al. Isthmic spondylolisthesis is associated with less revisions for adjacent segment disease after lumbar spine fusion than degenerative spinal conditions: A 10-Year follow-up study. *Spine* 2022;47:303-8.

Lafage R, Schwab F, Glassman S, et al. Age-adjusted alignment goals have the potential to reduce PJK. *Spine* 2017;42:1275-82.

Hashimoto K, Aizawa T, Kanno H, et al. Adjacent segment degeneration after fusion spinal surgery - a systematic review. *Int Orthop* 2019;43:987-93.

Toivonen LA, Mäntymäki H, Häkkinen A, et al. Postoperative sagittal balance has only a limited role in the development of adjacent segment disease after lumbar spine fusion for degenerative lumbar spine disorders: A subanalysis of the 10-year follow-up study. *Spine* 2022;47:1357-61.

2.8 Biomateriaalit selkäkirurgiassa

Sakari Pietiläinen

Luutuminen on biologinen prosessi, jossa implanttien ensisijainen tehtävä on luoda luutumiselle mekaanisesti suotuisat olosuhteet. Materiaalivalinta voi tukea stabiliteettia, kuormituksen jakautumista ja kuvantamista, mutta se ei korvaa luutumisen biologisia edellytyksiä tai huolellista luudutuspinnojen valmistelua.

Selkäimplanteissa käytettävien biomateriaalien kehitys on jatkunut yli sadan vuoden ajan. Varhaisista hopealangoista on siirrytty nykyaikaisiin metalliseoksiin ja polymeereihin. Teknologian edelleen kehittyessä käytettävät materiaalit tulevat muuttumaan myös meidän työuriamme aikana. Optimaalinen selkäkirurgiassa käytettävä implanttimateriaali olisi biologisesti inertti, korroosion- ja infektionkestävä, mekaanisesti tarkoituksenmukainen ja aiheuttaisi mahdollisimman vähän häiriötä postoperatiivisessa kuvantamisessa.

Selkäkirurgiassa käytettävien implanttien materiaalivalintaan vaikuttavat sekä toimenpiteen biomekaaniset vaatimukset että potilaskohtaiset tekijät. Intervertebraalikehikoiden (intervertebral cage, interbody spacer) tulisi olla kimmokertoimeltaan eli elastiselta moduuliltaan mahdollisimman lähellä kortikaalista luuta, kun taas leikkausindikaatio ja potilaslähtöiset tekijät vaikuttavat tankomateriaalin valintaan. Käytännössä selkäkirurgiassa käytetään yleisimmin titaania ja sen seoksia, koboltti-kromiseoksia, sekä polymeerimateriaaleista polyeetterieetteriketonia (PEEK). 3D-tulostetut poroottiset titaaniseosimplantit tulevat todennäköisesti yleistymään niiden suotuisan kimmokertoimen ja poroottisuuden vuoksi.

Kaikki ihmiselimestöön asetettavat metalli-implantit ovat periaatteessa alttiita korroosiolle. Käytännössä metallien pintaan muodostuu ohut oksidikerros, joka suojaa implanttia ja vähentää korroosiota. Selkäkirurgiassa implanttien välinen liike on vähäistä verrattuna esimerkiksi lonkan tekoniveeliin, minkä vuoksi liikkeestä aiheutuvaa korroosiota esiintyy harvemmin. Kahden eri metallin suorassa kosketuksessa voi syntyä galvaaninen korroosio, jossa epäjalompi metalli alkaa syöpyä. Tämän vuoksi esimerkiksi terästä ei suositella yhdistettäväksi titaani- tai koboltti-kromiseoksiin. Toisaalta titaanin ja koboltti-kromiseosten yhteiskäyttö on mahdollista, koska niiden välinen elektrodipotentiali on pieni.

Suomessa yleisimmin käytetty implanttimateriaali on titaaniseos (Ti6Al4V). Se on muita implanttimateriaaleja joustavampaa, painoonsa nähden lujaa ja korroosionkestävää. Titaaniseos aiheuttaa suhteellisen vähän kuvantamisartefaktia ja sen biomekaaniset ominaisuudet ovat lähempänä kortikaalista luuta kuin koboltti-kromiseoksilla. Titaaniseoksen etuna on myös infektioturvallisuus ja vähäinen yliherkkyysoireiden riski. Implanttimateriaalin valinnalla voidaan tietyissä tilanteissa pienentää potilaskohtaisia riskejä, mutta mikään implanttimateriaali ei kompensoi biologisia tekijöitä, kuten heikkoa luun laatua, tupakointia tai korkeaa ikää.

Pedikkeliruuvit

Pedikkeliruuvit mahdollistavat nikamien asennon ja rangon linjauksen hallinnan sekä voiman välittymisen nikamakorpukseen. Jotta ruuvi kestää siihen kohdistuvat mekaaniset voimat, sen tulee olla riittävän vahva, mutta ei liian jäykkä. Suurin osa nykyisin käytettävistä ruuveista on valmistettu titaaniseoksesta.

Nykyaikaiset pedikkeliruuvit ovat pääosin polyaksaalisia, mikä helpottaa tangon asettamista ja vähentää instrumentaatioon kohdistuvaa rasitusta. Monoaksaalisia tai rajoitetusti liikkuvia ruuveja käytetään edelleen erityistilanteissa, kuten murtuma- ja deformeettikirurgiassa paremman asennon korjauksen saavuttamiseksi.

Tangot

Tangot yhdistävät pedikkeliruuvit toisiinsa ja tukevat instrumentaatiota. Nykyisin tangot valmistetaan pääasiassa titaaniseoksista. Koboltti-kromitangot ovat jäykempiä ja soveltuvat erityisesti rangon virheasentojen korjausleikkauksiin ja murtumaleikkauksiin. Tankojen intraoperatiivinen taivuttaminen on usein välttämätöntä, vaikka se voi heikentää tangon rakennetta ja altistaa tangon katkeamiselle. Nykyisen tutkimusnäytön mukaan tankomateriaalilla ei ole osoitettu olevan merkittävää vaikutusta uusintaleikkausten, infektioiden tai viereisen segmentin taudin (adjacent segment disease, ASD) ilmaantuvuuteen.

Interkorporeaali-kehikot

Nikamaväliin asetettavien kehikoiden tehtävänä on stabiloida nikamaväli, palauttaa sen korkeus ja mahdollistaa nikamakorpusten välinen luutumisen. Varhaisista luublokeista on siirrytty metallisiin ja polymeerisiin kehikoihin.

Titaaniseos on mekaanisesti lujaa, mutta sen luuhun nähden korkea kimmomoduuli saattaa muuttaa kuormitusolosuhteita ja johtaa stress shielding -ilmiöön. Lisäksi titaani aiheuttaa jonkin verran kuvantamisartefaktaa, mikä voi vaikeuttaa luutumisen arviointia.

PEEK-kehikoiden etuna on kortikaalista luuta muistuttavat elastiset ominaisuudet ja luutumisen arviointia helpottava röntgennegatiivisuus. Haittapuolena on PEEKin hydrofobisuus ja heikompi osseointegraatio, mikä saattaa altistaa implantin liikkumiselle, vajoamiselle ja luutumattomuudelle. Viime vuosina käyttöön ovat tulleet huokoiset 3D-tulostetut titaanikehikot, joiden pinnan huokoisuutta säätämällä niiden efektiivinen kimmomoduuli voidaan tuoda lähemmäs kortikaalista luuta. Tutkimusnäytön perusteella näillä kehikoilla saattaa esiintyä vähemmän varhaista painumista, mutta pidemmän aikavälin kliinisisissä lopputuloksissa ei ole osoitettu merkittäviä eroja eri materiaalien välillä.

Diskusproteesit

Diskusproteeseilla pyritään säilyttämään nikamavälin liikkuvuus ja ehkäisemään viereisten segmenttien kuormituksen lisääntyminen. Proteesit koostuvat yleensä nikamien päätelevyihin kiinnittyvistä metallisista levyistä ja niiden välissä olevasta polyetyleenikomponentista. Diskusproteesien käyttö on tällä hetkellä vähäistä verrattuna fuusiokirurgiaan ja rajoittuu tarkkaan valikoituihin potilasryhmiin.

Ydinasiat

- Titaaniseos on modernin selkäkirurgian perusmateriaali
- Implanttimateriaalin tulee tukea biologista luutumista ja mekaanista stabiliteettiä
- Kirurgin tulee ymmärtää eri biomateriaalien ominaisuudet ja osata valita kuhunkin kliiniseen tilanteeseen sopivimmat implantit
- Potilaskohtaiset biologiset tekijät ovat usein merkittävämpiä kuin implanttimateriaali

Kirjallisuutta

Warburton A, Girdler SJ, Mikhail CM, et al. Biomaterials in spinal implants: A review. *Neurospine* 2020;17:101–10.

Mao JZ, Fritz AG, Lucas J-MP, et al. Assessment of rod material types in spine surgery outcomes: A systematic review. *World Neurosurg* 2021;146:e6–e13.

Seaman S, Kerezoudis P, Bydon M, et al. Titanium vs. polyetheretherketone (PEEK) interbody fusion: Meta-analysis and review of the literature. *J Clin Neurosci* 2017;44:23–9.

2.9 Luudutusmateriaalit

Ilkka Saarenpää

Edellä kuvattiin luudutusleikkauksissa käytettävien implananttien materiaaleja. Tässä kappaleessa painopiste siirtyy luutumisen biologisiin edellytyksiin ja luudutusmateriaaleihin.

Kansainvälisillä markkinoilla on tarjolla satoja tuotteita käytettäväksi luun korvikkeina ja toisen luudutusmateriaalin tilavuutta lisäävinä tuotteina. Näiden tuotteiden markkinoiden koon arvioitiin vuonna 2024 olevan yli 3 miljardia euroa. Selkäkirurgiassa autologista eli omaluusiirrettä on pidetty tehokkaimpana luudutusmateriaalina ja muita luudutusmateriaaleja on perinteisesti verrattu siihen.

Taulukossa 1 on esitetty yleisimpien luudutusmateriaalien vaikutusmekanismeja, etuja, haittoja, niiden käytössä huomioitavia tekijöitä ja niihin liittyvää tieteellistä näyttöä. Viime aikoina käytössä ovat yleistyneet myös erilaiset luudutusmateriaalien yhdistelmät.

Osteogeeninen tarkoittaa luuta muodostavien solujen läsnäoloa. Osteokonduktiivinen tarkoittaa luusolujen kiinnittymisen ja jakaantumisen mahdollistavaa kasvualustaa. Osteoinduktiivinen tarkoittaa tekijöitä, jotka edistävät luun mesenkymaalisten kantasolujen erilaistumista osteoblasteiksi eli luunmuodostajasoluksi. Osteostimulatiivinen tarkoittaa kypsien osteoblastien muodostusta suoraan geenisäätelyn kautta edistävää materiaalia.

Ydinasiat

- Potilaan oma luu on edelleen luutumisen ”gold standard”
- Suurin osa synteettisistä ja biologisista tuotteista toimii täydentävänä tai tilavuutta lisäävänä ratkaisuna
- Materiaalivalinnan merkitys on useimmiten toissijainen verrattuna leikkausindikaatioon, huolelliseen luudutustekniikkaan ja potilaan biologisiin tekijöihin

Taulukko 1. Selkäkirurgiassa käytettäviä luudutusmateriaaleja.

LUUDUTUS-MATERIAA-LILUOKKA	LUUDUTUS-MATERIAALI	VAIKUTUS-MEKANISMI	EDUT	HAITAT	HUOMIOITAVAA	NÄYTTÖ
Biologiset valmistheet	Autografti (oma luu)	Osteogeeninen, osteokonduktiivinen, osteoinduktiivinen	Tehokas	Saatavilla rajallinen tilavuus, luonnottokohdan verenvuoto ja kipu	Hohkaluusiire ei tarjoa mekaanista tukea	Vahva
	Allografti (luunpankkiluunkorvikke)	Osteokonduktiivinen	Saatavilla runsaasti, saatavilla myös erilaisia kokoja ja muotoja	Kallis, hidas luutumisen prosessi, riski tautien siirtymiselle luovuttajasta, siirron saajan immunologinen reaktio	Tuoreita allografteja ei enää käytetä kliinisesti, mikä vähentää tautien siirtymisriskiä ja immunologisen reaktion riskiä	Vahva
	Deminalisoitu luumatriisi (DBM)	Osteokonduktiivinen, osteoinduktiivinen	Saatavilla runsaasti, saatavilla myös erilaisia kokoja ja muotoja, voidaan käyttää yhdessä luuydinaspiraatin kanssa	Ei tarjoa mekaanista tukea, riski tautien siirtymiselle luovuttajalta	Käytetään toisen luudutusmateriaalin tilavuutta lisäävänä, ei itsenäisenä luunkorvikkeena	Kohtalainen
	Verihütaalepitoinen plasma (PRP)	Osteoinduktiivinen	Sisältää autogeenisiä kasvutekijöitä	Huono teho luutumisen edistämisessä, ei tarjoa mekaanista tukea	Tutkimukset eivät tue PRP:n käyttöä toisen luudutusmateriaalin tilavuutta lisäävänä tai itsenäisenä luunkorvikkeena selkäkirurgiassa	Hyvin heikko
Synteettiset valmistheet	Luu morfogeeninen proteiini (rhBMP-2)	Osteoinduktiivinen, osteostimulatiivinen	Tehokas	Ei tarjoa mekaanista tukea, kallis, komplikaatioina haavaongelmat, ektooppinen luun muodostuminen, kohonnut syöpäriski	Suurten annosten on todettu aiheuttavan komplikaatioita, näyttö eri kaupallisesti saatavilla olevien tuotteiden tehosta on vaihtelevaa	Vahva
	Trikalsiumfosfaatti (-TCP)	Osteokonduktiivinen	Tehokas, saatavilla runsaasti, saatavilla erilaisia materiaaliyhdistelmiä, kokoja ja muotoja	Ei tarjoa mekaanista tukea	Käytetään toisen luudutusmateriaalin tilavuutta lisäävänä, ei itsenäisenä luunkorvikkeena	Kohtalainen
	Hydroksiapatiitti (HA)	Osteokonduktiivinen	Saatavilla runsaasti, saatavilla erilaisia materiaaliyhdistelmiä, kokoja ja muotoja	Tutkimustulokset tehosta vaihtelevia, ei tarjoa mekaanista tukea, resorpoituu hyvin hitaasti	Käytetään toisen luudutusmateriaalin tilavuutta lisäävänä, ei itsenäisenä luunkorvikkeena; ei suositella käytettäväksi posterolateraalissa luudutuksissa	Kohtalainen- hyvin heikko (riippuen leikkaustyy- pistä)
	Kalsiumsulfaatti (CaSO4)	Osteokonduktiivinen	Saatavilla runsaasti, saatavilla erilaisia materiaaliyhdistelmiä, kokoja ja muotoja	Ei tarjoa mekaanista tukea	Käytetään toisen luudutusmateriaalin tilavuutta lisäävänä, ei itsenäisenä luunkorvikkeena	Kohtalainen
	Bioaktiivinen lasi	Osteokonduktiivinen, osteostimulatiivinen	Saatavilla runsaasti, saatavilla erilaisia materiaaliyhdistelmiä, kokoja ja muotoja, voi estää bakteerikasvua, alustavat tutkimustulokset tehokkuudesta lupaavia	Ei tarjoa mekaanista tukea	Kliinisten tutkimusten määrä selkäkirurgiassa on toistaiseksi vähäinen, soveltuu käytettäväksi toisen luudutusmateriaalin tilavuutta lisäävänä, ei itsenäisenä luunkorvikkeena	Hyvin heikko

Kirjallisuutta

Fischer CR, Cassilly R, Cantor W, et al. A systematic review of comparative studies on bone graft alternatives for common spine fusion procedures. *Eur Spine* 2013;22:1423–35.

Salamanna F, Contartese D, Tedesco G, et al. Efficacy of using autologous cells with graft substitutes for spinal fusion surgery: a systematic review and meta-analysis of clinical outcomes and imaging features. *JOR Spine* 2024;7:e1347.

Stempels HW, Lehr AM, Delawi D, et al. Efficacy of biphasic calcium phosphate ceramic with a needle-shaped surface topography versus autograft in instrumented posterolateral spinal fusion. *Spine* 2024;49:1323-31.

Saarenpää I. Factors affecting accuracy and fusion rate in lumbosacral fusion surgery. [Väitöskirja]. Turun yliopiston julkaisuja – sarja D – osa 1388. Medica – Odontologica. Turku; 2018. <https://www.utupub.fi/handle/10024/146343>

Ji-Jun H, Hui-Hui S, Qing L, et al. Efficacy of using platelet-rich plasma in spinal fusion surgery—a preferred reporting items for systematic reviews and meta-analyses—compliant meta-analysis. *World Neurosurg* 2020;139:e517-e525.

Malham GM, Louie PK, Brazenor GA, et al. Recombinant human bone morphogenetic protein-2 in spine surgery: recommendations for use and alternative bone substitutes—a narrative review. *J Spine Surg* 2022;8:477-90.

Cottrill E, Pennington Z, Lankipalle N, et al. The effect of bioactive glasses on spinal fusion: A cross-disciplinary systematic review and meta-analysis of the preclinical and clinical data. *J Clin Neurosci* 2020;78:34-46.

Saarenpää I, Luoma J, Hirvonen J. S53P4 bioactive glass putty is clinically safe and effective in lumbar fusion surgery. *Brain and Spine* 2023;3(Suppl 2):102495.

2.10 Navigaatio selkäleikkauksessa

Olli Rytsölä

Navigaation käyttö on yleistynyt selkäkirurgiassa viimeisten kahden vuosikymmenen aikana. Sen ylivoimaisesti yleisin käyttöaihe on pedikkeliruuviin asettaminen, ja valtaosa selkäkirurgisen navigaation tutkimuksesta kohdistuukin pedikkeliruuviin asemoinnin tarkkuuteen.

Navigaatio perustuu infrapunakameran ja sekä potilaaseen että käytettäviin instrumentteihin kiinnitettyjen heijastinyksiköiden yhteistoimintaan. Potilaan rangan kuvantamisen pohjalta navigaatioalgoritmi muodostaa potilaan anatomiasta virtuaalisen mallin, jonka avulla kirurgi hahmottaa leikkausalueen kolmiulotteisen anatomian. Rekonstruktio tehdään nykyisin useimmiten leikkauksen yhteydessä otettavan 3D-läpivalaisun tai TT-kuvantamisen avulla, mutta myös preoperatiivista TT-kuvantamista voidaan hyödyntää. Navigaatiojärjestelmät mahdollistavat lisäksi preoperatiivisten MRI-kuvien yhdistämisen intraoperatiiviseen kuvantamiseen, mikä on käyttökelpoista erityisesti tuumorikirurgiassa.

Markkinoilla olevien navigaatiojärjestelmien tarkkuudessa ei ole osoitettu kliinisesti merkittäviä eroja. Navigaation rinnalle markkinoidaan nykyisin aktiivisesti myös robottivälineistä pedikkeliruuviin asemointia.

Suomessa navigaatio otettiin ensimmäisenä käyttöön Sairaala Ortonissa vuonna 1995. Nykyisin se on vakiintunut osaksi yliopistosairaaloitten ja muiden suurten selkäkirurgisten yksiköiden toimintaa.

Pedikkeliruuviin sijainnin tarkkuus

Tutkimusasetelmissa pedikkeliruuviin sijaintia arvioidaan postoperatiivisella TT-kuvantamisella. Kliinisesti merkittävänä löydöksenä pidetään yleensä yli 4 mm poikkeamaa pedikkelin ulkopuolelle.

Suomalaisessa satunnaistetussa tutkimuksessa (100 potilasta) verrattiin preoperatiivisen TT-tutkimuksen avulla navigoituja ruuveja perinteisesti anatomisten maamerkkien mukaan asetettuihin ruuveihin: postoperatiivisessa TT-tutkimuksessa tavanomaisesti asetetuista ruuveista 87 % sijaitsi pedikkelin sisällä, navigaatiolla asetetuista 95 %. Pedikkeliruuviin poikkeavasta sijainnista ei kummassakaan ryhmässä aiheutunut oireita. Korealaisessa tutkimuksessa 40 lanne- ja rintarangan luudutuspotilasta satunnaistettiin läpivaloavusteiseen (138 ruuvia) tai navigoituun instrumentaatioon (124

ruuvia). Läpivaloavusteisessa ryhmässä pedikkeliruuvit asetoitiin sivusuunnan läpivalaisun ja navigaatioryhmässä intraoperatiivisen 3D-kuvantamisen avulla. Postoperatiivisessa TT-tutkimuksessa 88 % läpivalaisuryhmän ja 92 % navigaatioryhmän ruuveista sijaitsi pedikkelin sisällä. Navigaatioryhmässä ei ollut merkittäviä ruuvien asemoinnin poikkeamia, läpivaloryhmässä kolme ruuvia (2 %) oli yli 4 mm pedikkelin ulkopuolella. Yhdelle potilaalle tehtiin revisioleikkaus neurologisen oireen vuoksi.

Useissa systemaattisissa katsauksissa ja meta-analyyseissa navigaatio on osoittautunut tarkemmaksi kuin perinteiset anatomisiin maamerkkeihin tai läpivalaisuun perustuvat tekniikat. Kliinisissä lopputuloksissa tai revisioleikkausten määrässä ei kuitenkaan ole todettu merkittävää eroa.

Navigaation hyödyt korostuvat erityisesti deformiteettikirurgiassa ja anatomisesti haastavissa tilanteissa. Rajasekaran et al. satunnaistetussa tutkimuksessa verrattiin intraoperatiiviseen 3D-kuvantamiseen perustuvaa pedikkeliruuvien asemointia perinteiseen läpivaloavusteiseen tekniikkaan 33 skolioosipotilaalla (478 torakaalista pedikkeliruuvia). Ei-navigaatioryhmässä 23 % ruuveista sijaitsi ainakin osittain pedikkelin ulkopuolella, navigaatioryhmässä 2 %. Myös nikamakorpuksen anteriorisissa ja lateraalisissa perforaatioissa oli merkittävä ero (16 % versus 0.8 %). Navigaatio nopeutti ruuvien asettamista perinteiseen tekniikkaan verrattuna. Toisaalta tuoreessa retrospektiivisessä monikeskustutkimuksessa vaativissa lasten deformiteettileikkauksissa 6 % ns. vapaan käden tekniikalla asetetuista 6358 pedikkeliruuvista oli postoperatiivisessa TT-tutkimuksessa osittain pedikkelin ulkopuolella. Merkittävä malpositio (yli 2 mm) todettiin 115 ruuvissa (1.8 %) ja vain 17 ruuvia jouduttiin revidoimaan uudessa leikkauksessa. Tutkimuksessa ei todettu yhtään neurologista tai verisuonikomplikaatiota. Kirjoittajat kyseenalaistavatkin navigaation tarpeellisuuden ja toteavat johtopäätöksensä, että niin sanottu vapaan käden tekniikka on turvallinen menetelmä lasten ja nuorten deformiteettileikkauksissa.

Navigaation turvallisuus ja komplikaatiot

Tutkimusnäytön perusteella navigaatio on turvallinen menetelmä. Leikkausvuodon, infektioiden, revisioleikkausten tai muiden komplikaatioiden määrässä ei ole osoitettu merkittävää eroa perinteisiin läpivalolomenetelmiin verrattuna. Navigaation käyttö edellyttää kuitenkin huolellisuutta ja järjestelmän toimintaperiaatteiden ymmärrystä. Virtuaalinen näkymä ei ole reaaliaikainen, ja anatominen malli voi vääristyä esimerkiksi heijastinyksikön liikkeen tai rekisteröintivirheen seurauksena. Tämän vuoksi navigaation tarkkuus tulee varmistaa säännöllisesti leikkauksen aikana.

Navigaation hyöty vaativissa selkäkirurgisissa toimenpiteissä edellyttää menetelmän sujuvaa ja rutiininomaista käyttöä. Jotta järjestelmästä saadaan luotettavaa tukea poikkeavassa anatomiassa, deformiteettikirurgiassa tai revisiotilanteissa, sen käyttöön ja rajoituksiin on perehdyttävä systemaattisesti myös tavanomaisemmissa leikkauksissa. Navigaatio ei korvaa anatomian tuntemusta tai kirurgista kokemusta, mutta toimii niiden jatkeena, kun menetelmä on osa päivittäistä työskentelyä.

Kustannukset

Navigaatio lisää selkäkirurgian kustannuksia, eikä sen kustannusvaikuttavuudesta ole toistaiseksi vahvaa näyttöä. Komplikaatioiden vähenemistä ja sitä kautta syntyvää kustannussäästöä ei ole pystytty osoittamaan. Navigaatio voi kuitenkin olla perusteltua yksiköissä, joissa tehdään runsaasti vaativaa ja pitkäkestoista selkäkirurgiaa. Kustannuksia arvioitaessa on lisäksi huomiotava koulutuksellinen näkökulma: navigaatio toimii arvokkaana oppimismenetelmänä erityisesti vaativissa tekniikoissa ja anatomialtaan poikkeavissa tilanteissa.

Säderasitus

Perinteiset läpivaloavusteiset toimenpiteet altistavat sekä kirurgin että leikkaussalihenkilökunnan säteilylle, mikä korostuu erityisesti mini-invasiivisissa tekniikoissa. Navigaatiolla henkilökunnan ylimääräinen säteilyaltistus voidaan eliminoida lähes täysin.

Potilaan säderasitus sen sijaan kasvaa navigaation edellyttämän pre- tai perioperatiivisen kuvantamisen myötä. Keskimääräinen lisäaltistus on noin 7,5 mSv verrattuna tavanomaiseen läpivalaisutekniikkaan, mikä vastaa arviolta kahta ylimääräistä eliniän aikaista syöpätapausta 10 000 potilasta kohden. Suuremmasta säteilyaltistuksesta huolimatta navigaatio on perusteltua erityistä tarkkuuta vaativissa toimenpiteissä.

Leikkauksen kesto

Navigaation käyttöönotto pidensi leikkausaikaa tekniikan alkuvaiheessa, mutta viimeaikaisissa tutkimuksissa leikkausajoissa ei ole enää havaittu merkittäviä eroja. Kirurgin ja leikkaussalihenkilökunnan kokemuksen karttuessa navigaatio ei välttämättä pitkitä leikkausta ja voi joissakin tilanteissa jopa nopeuttaa pedikkeliruuvien asettamista.

Neurologiset komplikaatiot

Vaikka navigaation käyttöä perustellaan neurologisten komplikaatioiden ehkäisyllä, tutkimuksissa ei ole osoitettu merkittäviä eroja navigaation ja perinteisten menetelmien välillä. Valtaosa selkäkirurgian neurologisista komplikaatioista ei johdu pedikkeliruuviin suboptimaalisesta asemoinnista, vaan esimerkiksi hermojuuren venytyksestä tai hematoomasta. Arviolta 0,1–0,5 % pedikkeliruuveista aiheuttaa neurologisia tai vaskulaarisia komplikaatioita.

Ydinasiat

- Navigaatio parantaa pedikkeliruuviin asemoinnin tarkkuutta
- Navigaatio ei korvaa anatomian tuntemusta tai kirurgista kokemusta
- Navigaation hyödyt korostuvat vaativissa tilanteissa
- Navigaation kustannusvaikuttavuudesta ei ole vahvaa näyttöä

Kirjallisuutta

Perdomo-Pantoja A, Ishida W, Zygorakis C, et al. Accuracy of current techniques for placement of pedicle screws in the spine: A comprehensive systematic review and meta-analysis of 51,161 Screws. *World Neurosurg* 2019;126:664-78.e3.

Bonello JP, Kouchehi R, Abbas A, et al. Comparison of major spine navigation platforms based on key performance metrics: a meta-analysis of 16,040 screws. *Eur Spine J* 2023;32:2937-48.

Laine T, Lund T, Ylikoski M, et al. Accuracy of pedicle screw insertion with and without computer assistance: a randomised controlled clinical study in 100 consecutive patients. *Eur Spine J* 2000;9:235-40.

Matur AV, Palmisciano P, Duah HO, et al. Robotic and navigated pedicle screws are safer and more accurate than fluoroscopic freehand screws: a systematic review and meta-analysis. *Spine J* 2022;23:197-208.

Papalia GF, Vadala G, Russo F et al. Higher accuracy and better clinical outcomes in navigated thoraco-lumbar pedicle screw fixation versus conventional techniques: A systematic review and meta-analysis. *Spine* 2024;49:1370-80

Suri I, Ezzat B, Suthakaran S et al. Systematic review of surgical success, complications, revision rates, radiation dosage, and operative time of 3D-navigated versus non-navigated spinal procedures. *World Neurosurg* 2025;194:123550

Rajasekaran S, Vidyadhara S, Ramesh P et al. Randomized clinical study to compare the accuracy of navigated and non-navigated thoracic pedicle screws in deformity correction surgeries. *Spine* 2007;32:E56-64

Grabala P, Helenius I, Kowalski PM, et al. The child's age and the size of the curvature do not affect the accuracy of screw placement with the free-hand technique in spinal deformities in children and adolescents. *J Clin Med* 2023;12:3954

Shirbache K, Heidarzadeh M, Qahremani R et al. A systematic review and meta-analysis of radiation exposure in spinal surgeries: Comparing C-arm, CT navigation, and O-arm techniques. *J Med Imag Rad Sci* 2025;56:101831.

3

Erityiskysymyksiä

Selkäkirurgin kliinisessä päätöksenteossa hoitoratkaisut hyvin harvoin perustuvat yksinomaan diagnoosiin tai toimenpiteeseen, vaan huomioon on otettava potilaan kokonaistilanne, muut sairaudet ja leikkaushoidon riskiprofiili. Tässä luvussa käsitellään muutamia tavallisimpia erityiskysymyksiä, joilla on merkittävä vaikutus leikkauspäätökseen, leikkauksen toteutukseen ja jopa hoitotuloksiin.

Näiden erityiskysymysten yhteinen nimittäjä on korostunut tarve yksilölliseen harkintaan. Tutkimusnäyttö on usein heterogeenista, ja harvoin voidaan antaa suoria yksiselitteisiä suosituksia. Tarkoituksenamme ei ole asettaa kategorisia rajoja, vaan tarjota kliinistä viitekehystä, joka tukee potilaskohtaisten riskien ja hyötyjen punnitsemista, realistista potilasinformaatiota sekä hoidon suunnittelua. Luku täydentää tämän kirjan kahta aiempaa lukua tarkastelemalla tekijöitä, jotka voivat olennaisesti muuttaa kirurgisen hoidon kokonaisarviota.

3.1 Lannerangan prolapsiin liittyvän radikulaarisen kivun ja pareesin leikkaushoidon ajoitus

Miro Jänkälä, Mikael von und zu Fraunberg

Lumbaalisen prolapsin hoidossa – sekä kivun että pareesin suhteen - keskeinen kysymys on, milloin leikkaushoito on tarkoituksenmukaista. Päätöksentekoon vaikuttavat oireiden kesto ja vaikeusaste, potilaan toimintakyky, neurologinen status ja leikkaushoidon odotettavissa oleva hyöty suhteessa spontaaniin paranemiseen.

Tavallisimpia lumbaalialueen hermojuuripinteen syitä ovat prolapsi ja keskikanavan tai hermojuurikanavan stenoosi. Oirekuvaan kuuluu tyypillisesti alaraajaan säteilevä kipu, tuntohäiriöt ja usein vaihtelevan asteinen lihasheikkous hermojuuren hermotusalueella. Cauda equina -oireyhtymä muodostaa oman kiireellisen erityistilanteensa ja sitä käsitellään omassa kappaleessaan (Kts. Caudapotilaan leikkauksen ajoitus).

Ei-leikkauksellinen hoito ja spontaani paraneminen

Komplisoitumattoman iskiasoireen ensilinjan hoito on konservatiivinen ja sisältää lääkehoidon, aktiviteettien mukauttamisen ja tarvittaessa fysioterapian. Klassisessa Weberin satunnaistetussa tutkimuksessa noin 70 % potilaista koki merkittävän kivun lievityksen neljän viikon kuluessa ei-leikkauksellisella hoidolla. Laajassa systemaattisessa katsauksessa noin 60 % potilaista parani merkittävästi kuukauden kuluessa oireiden alusta ja 80 % kykeni palaamaan työhön kolmen kuukauden sisällä.

Leikkaus verrattuna ei-leikkaukselliseen hoitoon

Useissa tutkimuksissa on osoitettu, että prolapsin kirurginen poisto johtaa nopeampaan alaraajakivun lievittymiseen kuin ei-leikkauksellinen hoito, joskin 6–12 kuukauden seurannassa hoitotulokset ryhmien välillä näyttävät tasoittuvan. Näyttö prolapsileikkauksen pitkäaikaishyödyistä ei-leikkaukselliseen hoitoon verrattuna on ristiriitaista, mikä johtuu suurelta osin satunnaistettuihin tutkimusasetelmiin liittyvästä hoitoryhmien välillä tapahtuvasta siirtymisestä (cross-over).

Weberin satunnaistetussa tutkimuksessa leikkaushoito tuotti ei-leikkauksellista hoitoa paremmat tulokset vuoden kohdalla, mutta neljän vuoden

seurannassa eroa ei enää todettu. Peulin satunnaistetussa tutkimuksessa varhainen leikkaus johti nopeampaan oireiden helpottumiseen, mutta vuoden seurannassa kliinisissä tuloksissa ei ollut eroa leikattujen ja ei-leikattujen välillä. Bailey et al. tuoreessa satunnaistetussa tutkimuksessa verrattiin leikkaushoitoa ja ei-leikkauksellista hoitoa potilailla, joilla oli 4–12 kuukautta kestänyt iskiasoire. Leikkaushoito johti nopeampaan kivunlievitykseen ja toimintakyvyn palautumiseen, ja ero säilyi kuuden kuukauden seurannassa. Tämä tutkimus tarjoaa tähän mennessä vahvinta näyttöä lannerangan prolapsileikkauksen lyhytaikaisesta hyödystä ei-leikkaukselliseen hoitoon verrattuna.

Pitkäaikaisnäkökulma

SPORT-tutkimuksessa satunnaistettiin potilaat leikkaukseen ja ei-leikkaukselliseen hoitoon. Intention-to-treat-analyysissä (ITT) ryhmien välillä ei todettu hoitotuloksissa merkittävää eroa, joskin ryhmien välinen cross-over vaikeutti tässäkin tutkimuksessa tulosten tulkintaa. Sen sijaan kahdeksan vuoden seurannassa toteutuneen hoidon perusteella analysoituna (as treated) leikkaushoito tuotti merkittävästi paremman kivunlievityksen ja toimintakyvyn kuin ei-leikkauksellinen hoito.

Havainnoivassa Maine Lumbar Spine Study -tutkimuksessa leikkaushoito oli yhden ja viiden vuoden kohdalla ei-leikkauksellista hoitoa tehokkaampaa kivun lievityksen ja potilastyytyväisyyden osalta. Kymmenen vuoden seurannassa leikkauksella hoidetut potilaat raportoivat lievempää alaraajakipua ja parempaa toimintakykyä.

Pareesi ja leikkauksen ajoitus – mitä tiedämme?

Tutkimusnäyttö kivuliaan hermojuuripareesin leikkaushoidon ajoituksesta on rajallista. Valtaosa tutkimuksista on retrospektiivisiä tai prospektiivisiä kohorttitutkimuksia ilman vertailuryhmää. Satunnaistettuja tutkimuksia, joissa eri hoitostrategioita ja niiden ajoitusta olisi verrattu systemaattisesti pareesipotilailla, ei ole käytettävissä.

Retrospektiivisissä tutkimuksissa motorisen pareesin täydellinen toipuminen leikkauksen jälkeen on raportoitu 20–100 %:lla potilaista ja prospektiivisissä tutkimuksissa 53–80 %:lla. Tulokset vaihtelevat potilasvalinnan, lähtötilan lihasheikkouden vaikeusasteen, leikkauksen ajoituksen ja seuranta-ajan mukaan. Yksikään prospektiivinen tutkimus, jossa on ollut mukana ei-leikkauksellinen vertailuryhmä, ei ole osoittanut merkitsevää eroa ryhmien välillä motorisen pareesin pitkäaikaisessa toipumisessa.

Peulin satunnaistetun tutkimuksen alaryhmäanalyysissä varhainen leikkaus johti nopeampaan lihasvoiman palautumiseen potilailla, joilla oli lievä tai kohtalainen lihasheikkous, mutta puolen vuoden seurannassa ero ryhmien välillä ei ollut enää merkitsevä. Vuoden seurannassa lihasvoiman täydellinen palautuminen havaittiin 81 %:lla varhaiseen leikkaukseen satunnaistetuista potilaista ja 80 %:lla ei-leikkauksellisen hoidon ryhmässä. Lievä tai kohtalainen pareesi ei ennustanut huonompaa pitkäaikaistulosta tai edellyttänyt välitöntä kirurgista hoitoa. Wilson ym. systemaattisessa katsauksessa (40 tutkimusta) motorisen pareesin ei myöskään osoitettu ennustavan lannerangan prolapsileikkauksen lopputulosta.

Pareesi ja leikkauksen ajoitus – miten toimimme?

Lihassoiman arvioinnissa suositellaan käytettäväksi Medical Research Councilin (MRC) Manual Muscle Testing Scale (MMT) -lihasvoimaluokitusta:

- 5 = normaali voima ja täysi liikelaajuus
- 4 = hyvä voima (väsy vastustettaessa) ja täysi liikelaajuus
- 3 = voittaa painovoiman, täysi liikelaajuus
- 2 = painovoima eliminoituna (lähes) täysi liikelaajuus
- 1 = lihassupistus tuntuu tai näkyy
- 0 = ei lihassupistusta.

Puutteistaan huolimatta MMT-luokitus tarjoaa kliinisesti hyödyllisen viitekehysten hermojuuripareesin leikkaushoidon ajoitusta koskevalle päätöksenteolle.

Nykyinen tutkimusnäyttö koskee pääosin potilaita, joilla lihasvoima on painovoiman voittavaa (MMT 3-4/5). Näillä potilailla varhainen leikkaus voi nopeuttaa lihasheikkouden toipumista, mutta pitkäaikaisessa toiminnallisessa lopputuloksessa ei ole osoitettu eroa ei-leikkaukselliseen hoitoon verrattuna. Merkittävän pareesin (MMT 0-2/5) osalta tutkimusnäyttö puuttuu, ja hoitokäytännöt perustuvat kliiniseen konsensukseen ja biologiseen uskottavuuteen.

Radikulaarioire ilman objektiivista lihasheikkoutta (MMT 5/5)

Hyvän spontaanin paranemistaipumuksen vuoksi leikkaushoitoa harkitaan yleensä vasta, jos toimintakyky merkittävästi heikentävä kipu ei osoita lievenemisen merkkejä 6–8 viikon seurannassa. Leikkaushoito nopeuttaa kivunlievitystä, mutta pitkäaikaistuloksissa ei ole osoitettu selvää etua ei-

leikkaukselliseen hoitoon verrattuna. Hoitopäätöksessä huomioidaan oireiden voimakkuus, toiminnallinen haitta ja potilaan toive. Sietämätön alaraajaan säteilevä kipu, joka ei helpotu asianmukaisella lääkehoidolla, edellyttää päivystyksellistä leikkausarviota.

Lievä-kohtalainen lihasheikkous (MMT 3-4/5)

Jos lihasvoima on painovoiman voittavaa eikä oireisto vaikuta potilaan kävelyyn tai ole etenevä, ei-leikkauksellinen hoito ja seuranta on mahdollista. Nykyisen tutkimusnäytön perusteella varhainen leikkaushoito nopeuttaa kivun ja motorisen toipumisen alkuvaihetta, mutta ei paranna pitkäaikaista toiminnallista lopputulosta. Leikkaushoitoa harkitaan, jos kipu ei lieviy seurannassa.

Vaikea lihasheikkous (MMT 0-2/5)

Painovoimaa voittamaton ja kävelyä haittaava lihasheikkous on peruste kiireelliselle leikkaushoidon tarpeen arviolle. Suositus perustuu kliiniseen konsensukseen ja biologiseen uskottavuuteen, sillä korkealaatuista vertailevaa tutkimusnäyttöä ei ole käytettävissä.

Etenevä lihasheikkous

Etenevä lihasheikkous, erityisesti siirtyminen painovoiman voittavasta lihasvoimasta painovoimaa voittamattomaan, on peruste kiireelliselle leikkausarviolle. Näissä tilanteissa odottava konservatiivinen hoito ei nykykäsityksen mukaan ole perusteltua.

Potilas, jolla todetaan lievä tai kohtalainen lihasheikkous, ohjeistetaan seuraamaan tilannetta (porraskävelyn ja kanta-/päkiäkävelyn onnistuminen) ja olemaan välittömästi yhteydessä hoitavaan yksikköön, mikäli lihasheikkous etenee.

Kivuton lihasheikkous

Kivuttoman tai vähäoireisen hermojuuritason paresin leikkaushoidon tulokset ovat epävarmoja, eikä näiden potilaiden kohdalla voi kategorisesti suositella leikkaushoitoa. Kaula- tai rintarangan alueen medullakompressioon liittyvä kivuton para- tai tetraparesi edellyttää välitöntä jatkoselvittelyä.

Kirjallisuutta

- Weber H.** Lumbar disc herniation. A controlled, prospective study with ten years of observation. *Spine* 1983;8:131-40.
- Jacobs WCH,** van Tulder M, Arts M, et al. Surgery versus conservative management of sciatica due to a lumbar herniated disc: a systematic review. *Eur Spine J* 2011;20:513-22.
- Peul WC,** van Houwelingen HC, van den Hout WB, et al. Surgery versus prolonged conservative treatment for sciatica. *N Engl J Med* 2007;356:2245-56.
- Bailey CS,** Rasoulinejad P, Taylor D et al. Surgery versus conservative care for persistent sciatica lasting 4 to 12 months. *N Engl J Med* 2020;382:1093-102.
- Weinstein JN,** Lurie JD, Tosteson TD, et al. Surgical vs nonoperative treatment for lumbar disk herniation: The Spine Patient Outcomes Research Trial (SPORT): A randomized trial. *JAMA* 2006;296:2441-50.
- Atlas SJ,** Deyo RA, Keller RB, et al. The Maine Lumbar Spine Study, Part II. 1-year outcomes of surgical and nonsurgical management of sciatica. *Spine* 1996;21:1777-86.
- Atlas SJ,** Keller RB, Chang YC, et al. Surgical and nonsurgical management of sciatica secondary to a lumbar disc herniation. Five-year outcomes from the Maine Lumbar Spine Study. *Spine* 2001;26:1179-87.
- Atlas SJ,** Keller RB, Wu YA, et al. Long-term outcomes of surgical and nonsurgical management of sciatica secondary to a lumbar disc herniation: 10 year results from the Maine Lumbar Spine Study. *Spine* 2005;30:927-35.
- Overdevest GM,** Vleggeert-Lankamp CL, Jacobs WC, et al. Recovery of motor deficit accompanying sciatica – subgroup analysis of a randomized controlled trial. *Spine J* 2014;14:1817-24.
- Wilson A,** Roffey DM, Chow D, et al. A systematic review of preoperative predictors for postoperative clinical outcomes following lumbar discectomy. *Spine J* 2016;16:1413-22.
- Tanaka J,** Takamori Y, Shiokawa T, et al. Drop foot due to lumbar degenerative disease: Painless drop foot is difficult to recover. *Clin Neurol Neurosurg* 2021;206:106696.

3.2 Caudapotilaan leikkauksen ajoitus

Petri Voutilainen

Cauda equina -oireyhtymä (CES) on selkäkirurginen hätätilanne, jossa lannerangan ja sakraalialueen hermojuuret joutuvat akuutisti puristukseen. Tavallisin syy on lannerangan kookas sentraalinen prolapsi, mutta taustalla voi olla kriittinen selkäydinkanavan ahtauma, trauma, spontaani epiduraalihakematooma tai harvemmin kasvain. Oireyhtymä voi kehittyä myös selkäleikkauksen jälkeisenä komplikaationa epiduraalihakematooman tai intraoperatiivisen hermovaurion seurauksena.

Klassiseen cauda equina -oirekuvaan kuuluvat perianaalitunnon heikentyminen (ratsupaikka-alueen tuntohäiriö), virtsaamisvaikeus tai virtsaretentio sekä peräaukon tonuksen ja tahdonalaisen supistuksen heikkeneminen. Potilaalla saattaa esiintyä myös alaraajojen sensorisia ja motorisia puutosoireita. Mikäli presakraalivälin prolapsi sekvestroituu kaudaalisuuntaan, alaraajaoireita ei kuitenkaan välttämättä kehity. Kliinisesti tilanne on selkein silloin, kun potilas ei kykene virtsaamaan ultraäänellä varmennetulla täydellä rakolla, ja samanaikaisesti perianaalitunto sekä peräaukon tonus tai aktiivinen supistus puuttuvat. Käytännön kannalta on hyödyllistä erottaa epätäydellinen CES virtsaretentiovaiheisesta CES:stä. Kirjallisuuden perusteella noin 50–70 % potilaista on hoitoon tullessaan virtsaretentiovaiheessa ja 30–50 % epätäydellisessä vaiheessa.

Valtaosalla päivystykseen cauda equina -epäilyn vuoksi tulevista potilaista ei kuitenkaan ole klassista caudaoireistoa. Potilaalla voi esiintyä vain osa edellä mainituista oireista, eikä MRI-tutkimuksessa aina todeta selkeää mekaanista syytä oireille. Yksittäinen oire, kuten virtsaretentio, voi johtua myös muista syistä, esimerkiksi prostatahyperplasiasta, kivusta, ummetuksesta tai lääkityksestä. Tästä syystä huolellinen kliininen tutkimus ja kiireellinen MRI-kuvantaminen ovat keskeisiä CES:n diagnostiikassa.

Sakraaliset hermojuuret ovat lannerangan hermojuuria ohuempia ja heikommin verisuonitettuja, minkä vuoksi ne ovat alttiimpia kompression aiheuttamalle vauriolle ja iskemialle. Tästä syystä niiden toipumiskyky kompression laukaiseminen jälkeen on usein rajallinen. Sekä kliinisen kokemuksen että tutkimusnäytön perusteella CES:iin liittyvien toimintahäiriöiden ennuste on huonompi kuin tavanomaisissa radikulopatioissa, ja osalle potilaista jää pysyviä virtsarakon, suolen tai alaraajojen toimintahäiriöitä asianmukaisesta leikkaushoidosta huolimatta.

Cauda equina -oireyhtymän hoidon ajoituksesta on julkaistu useita systemaattisia katsauksia ja meta-analyyskejä. Näiden perusteella varhainen kirurginen dekompressio (48 tunnin kuluessa oireiden alusta) on yhteydessä parempaan virtsarakon ja suolen toiminnan palautumiseen verrattuna viivästyneeseen leikkaushoitoon, erityisesti silloin, kun toimenpide tehdään ennen täydellisen virtsaretentiovaiheen pitkittymistä. Sen sijaan tutkimusnäyttö ei johdonmukaisesti tue käsitystä, että 24 tunnin kuluessa oireiden alkamisesta tehty leikkaus parantaisi lopputulosta verrattuna 24–48 tunnin sisällä tehtyyn toimenpiteeseen. Potilaan rakon toiminta lähtötilanteessa vaikuttaa ennustavan lopputulosta leikkauksen ajoitusta paremmin.

Käytettävissä oleva tutkimusnäyttö perustuu lähes yksinomaan retrospektiivisiin aineistoihin; satunnaistettuja tutkimuksia aiheesta ei ole tehty. Eettisistä ja käytännöllisistä syistä satunnaistetun tutkimusasetelman toteuttaminen on laajalti katsottu ongelmalliseksi.

Korkealaatuisen tutkimusnäytön puuttuessa täsmällistä ja yksiselitteistä aikarajaa kirurgiselle hoidolle ei voi määrittää. Laajasti hyväksytyn kliinisen käytännön mukaan caudaoireisen potilaan leikkaushoitoa ei kuitenkaan tule viivästyttää. Erityisesti laaja-alaisessa virtsaretentiovaiheisessa oireyhtymässä tavoitteena on hoitaa potilas viivytyksettä, usein alle 12 tunnin kuluessa oireiden tunnistamisesta, kuitenkin niin, että leikkaus voidaan toteuttaa turvallisesti asianmukaisessa ympäristössä. Käytännössä hoitoketjuun liittyvät viiveet, erityisesti MRI-kuvantamisen saatavuus, saattavat vaikeuttaa tämän tavoitteen saavuttamista.

Jos hoitoyksikössä ei ole käytettävissä riittävää kuvantamista tai selkäkirurgista osaamista, potilas tulee siirtää viivytyksettä asianmukaiseen keskkukseen. Kokeneen selkäkirurgin konsultaatio on suositeltava sekä hoitopaikan että leikkausajankohdan arvioinnissa.

Caudatilanteessa leikkaus on usein teknisesti vaativampi kuin elektiivinen decompressio tai tavanomainen prolapsileikkaus. Suuren sentraalisen prolapsin tai kriittisen ahtauman yhteydessä selkäydinkanavassa ei välttämättä ole lainkaan vapaata tilaa, mikä lisää duravaurion ja hermorakenteiden vaurion riskiä. Mikrokirurginen lähestymistapa kannattaa jättää erittäin kokeneille selkäkirurgeille, mutta myös avoleikkauksessa mikroskoopin käyttö parantaa leikkausalueen valaistusta ja näkyvyyttä. Joissakin aineistoissa yöaikaisiin päivystysleikkauksiin on liitetty suurempi komplikaatoriski verrattuna päiväaikaan tehtyihin toimenpiteisiin.

Osittaisessa cauda equina -oireistossa, jossa ainoa merkittävä löydös saattaa olla merkittävä virtsaresiduaali ilman selvää sfinkteritoiminnan puutosta tai neurologisten oireiden etenemistä, leikkausajankohtaa voidaan harkita tapauskohtaisesti. Potilaan tilan ollessa vakaa ja oireiston pysyessä

muuttumattomana leikkaus voidaan joissakin tilanteissa suunnitella seuraavaan aamuun. Tällöinkin oireiston etenemistä seurataan tiiviisti ja viivästyä pyritään välttämään.

Ydinasiat

- CES on selkäkirurginen hätätilanne, joka edellyttää välitöntä kliinistä arviota ja kiireellistä MRI-kuvantamista
- Laaja-alaisessa oireyhtymässä tavoitteena on mahdollisimman varhainen dekompressio, kuitenkin turvalliset olosuhteet ja asianmukainen osaaminen varmistaen
- Osittaisessa oireistossa leikkausajankohtaa voidaan arvioida yksilöllisesti, mutta tällöinkin viivästyä tulee välttää
- Toipumisennuste on usein huonompi kuin tavanomaisissa radikulopatioissa, ja pysyviä toimintahäiriöitä voi jäädä asianmukaisesta hoidosta huolimatta

Kirjallisuutta

Hennessy O, Devitt AT, Synnott K, et al. Assessment and early investigation of cauda equina syndrome – a systematic review of existing international guidelines and summary of the current evidence. *Eur Spine J* 2025;34:1545-51.

Kumar V, Baburaj V, Kumar Rajnish R, et al. Outcomes of cauda equina syndrome due to lumbar disc herniation after surgical management and the factors affecting it: a systematic review and meta-analysis of 22 studies with 852 cases. *Eur Spine J* 2022;31:353-63.

Najjar E, Egu C, Akil H, et al. Reassessing the clock in cauda equina syndrome: A systematic review and meta-analysis of surgical timing and outcomes. *Spine J* 2026. Online ahead of print. Doi:10.1016/j.spinee.2026.04.013

Francis JJ, Goacher E, Fuge J, et al. Lumbar decompression surgery for cauda equina syndrome – comparison of complication rates between daytime and overnight operating. *Acta Neurochir (Wien)* 2022;164:1203-08.

3.3 Milloin dekompressioniin liitetään luudutus?

Antti Hurskainen, Juha Pesälä

Lannerangan spinaalistennoosin leikkaushoidon keskeinen kysymys ei useimmiten ole, saadaanko hermorakenteet riittävästi vapautettua, vaan tuleeko dekompressioniin liittää luudutus. Päätökseen vaikuttavat stenoosin sijainti, nikamavälin biomekaniikka, mahdolliset nikamasiirtymät, tarvittavan dekompressionin laajuus sekä potilaskohtaiset tekijät.

Komplisoitumaton spinaalistennoosi

Tavanomaisessa sentraalisessa tai rekessialueen stenoosissa pelkkä dekompressio on riittävä hoito. Prospektiiviset tutkimukset ja systemaattiset katsaukset ovat osoittaneet, että näissä tilanteissa luudutuksen liittäminen dekompressioniin ei paranna kliinisiä tuloksia kivun tai toimintakyvyn osalta. Sen sijaan luudutusleikkauksen lisääminen kasvattaa toimenpiteen kuormittavuutta, komplikaatoriskiä ja kustannuksia ilman osoitettua lyhyen tai pitkän aikavälin hyötyä.

Juurikanavastenoosi

Juurikanavastenoosin kirurginen hoito eroaa sentraalisesta stenoosista. Riittävä hermojuurivapautus edellyttää pääsääntöisesti fasettinivelen ja pars interarticulariksen osittaista tai laajaa resektiota, mikä voi heikentää segmentin stabiliteettia. Näissä tilanteissa luudutuksen liittäminen dekompressioniin on useimmiten perusteltua. Lisäksi instrumentaatiolla voidaan korjata juurikanavastenoosin aiheuttavaa nikaman virheasentoa, kuten lateraalista kallistusta (tilt) ja sivusiirtymää (laterolisteesi) tai kohottaa diskusväliä ja siten epäsuorasti dekomprimoida hermorakenteita foramenin tasolla. Tarvittaessa näissä tilanteissa käytetään pedikkeliruuvifiksaation lisäksi interkorporaalista kehikkoa.

Spondylolyttinen nikamasiirtymä

Spondylolyttiseen nikamasiirtymään liittyvässä juurikanava-ahtaudessa pelkkä dekompressio altistaa välin mekaanisille komplikaatioille ja potilaan oireiden uusiutumiselle. Näissä tilanteissa luudutus on pääsääntöisesti aiheel-

linen dekompression yhteydessä. Interkorporeaalista tekniikkaa hyödynnetään nykyisin enenevästi epäsuoran dekompression aikaansaamiseksi.

Viereisen segmentin stenoosi

Mikäli stenoosi sijaitsee aiemmin luudutetun segmentin ylä- tai alapuolisessa nikamavälissä (adjacent segment disease, ASD), voidaan dekompression yhteydessä joutua harkitsemaan luudutuksen jatkamista. Tieteellinen näyttö tällaisen menettelyn tarpeesta ja hyödyistä on niukkaa. Sama koskee aiemmin leikatun nikamavälin uusintadekompressiota. Potilaskohtaiset tekijät vaikuttavat siihen, miten paljon segmentin tukirakenteita uusintaleikkauksessa joudutaan poistamaan ja millainen lähestymistapa mahdollistaa riittävän hermojen vapautuksen ilman riskiä duran ja hermokudoksen vauriosta. Näissä tilanteissa päätös segmentin luudutuksen tarpeesta tehdään yksilöllisen harkinnan perusteella.

Degeneratiivinen nikamasiirtymä

Degeneratiivista spondylolisteesiä (DS) esiintyy merkittäväällä osalla stenootipotilaista. Oirekuva vaihtelee oireettomuudesta vaikeaan epävakaustyyppiseen tilanteeseen. DS:n oireiden arviointi on väistämättä subjektiivista, eikä poikkeavalle liikkuvuudelle (”instabiliteetti”) ole yhteisesti hyväksytyjä kliinisiä tai radiologisia kriteereitä. Osassa tutkimuksista ”instabiliteetti” on määritelty tietyn suuruisenä siirtymän muutoksena (translatorisena tai angulatorisena) taivutuskuvista mitattuna tai kliinisenä löydöksenä, kuten voimakkaana selkäkipuna tai selän liikehäiriönä (instability catch).

Seisoma-asennossa otettu lannerangan lateraalinen natiiviröntgenkuva tulisi sisällyttää preoperatiiviseen rutiinidiagnostiikkaan degeneratiivisen spondylolisteessin toteamiseksi, sillä lähes kolmannes tapauksista jää tunnistamatta makuuasennossa tehdyssä MRI-tutkimuksessa. Tällä havainnolla saattaa olla merkitystä arvioitaessa dekompression yhteydessä tehtävän luudutuksen tarvetta. Sen sijaan taivutus kuvat eivät tutkimusnäytön perusteella tuo lisäarvoa seisoma-asennossa otettuun sivukuvaan nähden.

Satunnaistetut tutkimukset ja rekisteriaineistot

Tutkimusnäyttö viime vuosilta osoittaa, että valtaosalla DS-potilaista leikkaushoidon tulos on lyhyellä ja keskipitkällä aikavälillä yhtä hyvä pelkän dekompression ja dekompression liitetyn luudutuksen jälkeen.

Swedish Lumbar Spine Study (SSSS) satunnaisti potilaat pelkkään dekompressioon tai dekompressioon liitettyyn luudutukseen. Kummassakin ryhmässä oli potilaita, joilla oli degeneratiivinen nikamasiirtymä (keskimäärin 7.4 mm). Kahden ja viiden vuoden seurannassa ryhmien välillä ei todettu eroja toimintakyvyssä. Leikkaushoidon suorat kustannukset olivat merkittävästi pienemmät dekompressioryhmässä, mutta epäsuorissa kustannuksissa ei raportoitu eroa. Uusintaleikkausten määrässä ryhmien välillä ei havaittu eroa.

Norjalaisessa monikeskustutkimuksessa 268 potilasta, joilla oli yhden tason degeneratiivinen siirtymä (yli 3 mm) ja siirtymätason stenoosi, satunnaistettiin joko pelkkään keskilinjan rakenteet säästävään dekompressioon tai dekompressioon ja instrumentoituun fuusioon. Kahden ja viiden vuoden seurannassa ryhmien välillä ei havaittu eroa kliinisissä tuloksissa. Kahden vuoden kohdalla dekompressioryhmässä oli tehty jonkin verran enemmän uusintaleikkauksia, mutta ero tasoittui viiden vuoden seurannassa. Preoperatiivisilla radiologisilla parametreilla (siirtymän suuruus, fasettinivelten nesteily, ”instabiliteettiin” viittaava poikkeava translatorinen tai kulmaliikkuvuus taivutuskuvissa, diskuskorkeus, lannelordoosi, lantion kiintokulma, fasettinivelten suunta) ei ollut vaikutusta lopputulokseen.

Yhdysvaltalaisessa monikeskustutkimuksessa (SLIP) verrattiin satunnaisesti asetelmassa laminektomiaa ja siihen yhdistettyä posterolateraalista luudutusta pelkkään laminektomiaan DS-potilaille. Kahden ja neljän vuoden seurannassa luudutusryhmässä havaittiin tilastollisesti merkitsevä etu SF 36 -mittarin fyysisessä komponentissa, mutta kivussa tai toimintakyvyssä eroa ryhmien välillä ei todettu. Uusintaleikkauksia tehtiin dekompressioryhmässä merkittävästi enemmän (34 % vs. 14 %).

Tuoreiden systemaattisten katsausten ja meta-analyysien perusteella pelkkä dekompressio on toimintakyvyn ja kivun osalta DS-potilaille yhtä vaikuttavaa hoitoa kuin dekompressioon yhdistetty luudutus.

Uusintaleikkaukset

SLIP-tutkimuksen korkea uusintaleikkausmäärä - erityisesti laminektomia-ryhmässä - on herättänyt keskustelua. Tutkimuksessa ei määritelty uusintaleikkausten indikaatioita, vaan päätös tehtiin kliinisten ja radiologisten löydösten ja ilmeisesti myös potilastyytyväisyyden perusteella.

Kirjallisuudessa on pohdittu, altistaako perinteinen laminektomia (tai segmentaalinen dekompressio) DS:n etenemiselle ja iatrogeeniselle ”instabiliteetille” herkemmin kuin posteriorisia rakenteita säästävät dekompressiotekniikat. Tuoreessa systemaattisessa katsauksessa ja meta-analyysissä

mini-invasiivisen tubulaarisen dekompression ja perinteisen avoimen dekompression välillä ei todettu eroa uusintaleikkauksissa tai kliinisissä tuloksissa.

Ruotsin selkärekisterin laajassa aineistossa (n=6532) DS-potilailla ei havaittu eroa uusintaleikkausten määrässä sen perusteella, oliko ensimmäinen leikkaus pelkkä dekompressio vai dekompressioon yhdistetty luudutus. Luudutuspotilailla uusintaleikkaukset kohdistuivat useammin viereiseen liikesegmenttiin, kun taas dekompressiopotilailla samalle tasolle kuin alkuperäinen leikkaus.

Ydinasiat

- Pelkkä dekompressio riittää suurimmalle osalle spinaalistenosipotilaista
- Luudutuksen liittäminen dekompressioon on perusteltua, jos riittävä hermojen vapautus edellyttää segmenttiä tukevien rakenteiden merkittävää poistoa tai potilaalla on merkittävä deformiteetti
- Spondylolyttiseen olisteesiin liittyvässä juurikanavastenoosissa luudutus on pääsääntöisesti aiheellinen
- Valtaosalla potilaista, joilla stenoosiin liittyy degeneratiivinen nikamasiirtymä, kliininen lopputulos on yhtä hyvä pelkän dekompression kuin dekompressioon liitetyn luudutuksen jälkeen
- Uusintaleikkauriskissä ei ole merkittävää eroa pelkän dekompression tai siihen liitetyn luudutuksen välillä

Kirjallisuutta

- Machado GC**, Ferreira PH, Yoo RI, et al. Surgical options for lumbar spinal stenosis. *Cochrane Database Syst Rev* 2016;11(11):CD012421.
- Tsuang FY**, Hsu YL, Chou TY, et al. Long-term reoperation after decompression with versus without fusion among patients with degenerative lumbar spinal stenosis: a systematic review and meta-analysis. *Spine J* 2025;25:1096-107.
- Försth P**, Ólafsson G, Carlsson T, et al. A randomized, controlled trial of fusion surgery for lumbar spinal stenosis. *N Engl J Med* 2016;374:1413-23.
- Karlsson T**, Försth P, Öhagen P, et al. Decompression alone or decompression with fusion for lumbar spinal stenosis: five-year clinical results from a randomized clinical trial. *Bone Joint J* 2024;106-B:705-12.
- Austevoll IM**, Hermansen E, Fagerland MW, et al. Decompression with or without fusion in degenerative lumbar spondylolisthesis. *N Engl J Med* 2021;385:526-38.
- Kgomotso EL**, Hellum C, Fagerland MW, et al. Decompression alone or with fusion for degenerative lumbar spondylolisthesis (Nordsten-DS): five year follow-up of a randomised, multicentre, non-inferiority trial. *BMJ* 2024;386:e079771.
- Hellum C**, Rekeland F, Cvancarova Småstuen M, et al. Surgery in degenerative spondylolisthesis: does fusion improve outcome in subgroups? A secondary analysis from a randomized trial (NORDSTEN trial). *Spine J* 2023;23:1613-22.
- Ghogawala Z**, Dziura J, Butler WE, et al. Laminectomy plus fusion versus laminectomy alone for lumbar spondylolisthesis. *N Engl J Med* 2016;374:1424-34.
- Gadjradj PS**, Basiliou M, Goldberg JL, et al. Decompression alone versus decompression with fusion in patients with lumbar spinal stenosis with degenerative spondylolisthesis: a systematic review and meta-analysis. *Eur Spine J* 2023;32:1054-67.
- Guo J**, Fan Y, Diao H, et al. Evaluation of the therapeutic effect of decompression with or without fusion on lumbar spinal stenosis caused by degenerative lumbar spondylolisthesis: A systematic review and meta-analysis. *World Neurosurg* 2025;194:123512.
- Kartal A**, Manalil NF, Hamad MK, et al. Minimally invasive tubular decompression versus traditional open surgery for lumbar spinal stenosis: a systematic review and meta-analysis. *Sci Rep* 2025;16:176.
- Joelson A**, Nerelius F, Holy M, et al. Reoperations after decompression with or without fusion for L4-5 spinal stenosis with or without degenerative spondylolisthesis: a study of 6,532 patients in Swespine, the national Swedish spine register. *Acta Orthop* 2021;92:264-8.
- Hatakka J**, Laaksonen I, Kostensalo J, et al. 1-year results of lumbar spinal stenosis surgery in Finland: a national FinSpine register study. *Acta Orthopaedica* 2025;96:154–60.

3.4 Posterolateraalinen vai interkorporeaalinen fuusio?

Olli Rytsölä

Posterolateraalista instrumentoitua luudutusta (PLF) voidaan edelleen pitää rinta- ja lannerangan alueen luudutustoimenpiteiden vakiintuneena perusmenetelmänä. Toimenpiteessä luudutusmateriaali asetetaan fasettinielven lateraaliosien ja poikkihaarakkeiden verestetyille pinnoille. Luudutus voidaan toteuttaa tavanomaisesta keskilinja-avauksesta tai paraspinaalisesta Wiltsen avauksesta (Kts. Selän avaukset).

Interkorporeaalissa eli nikamaväliin kohdistuvassa luudutuksessa diskuskudos poistetaan, nikamien päätelevyt verestetään ja nikamaväliin asetetaan luudutusmateriaali sekä useimmiten titaanikehikko. Lannerangassa interkorporeaalinen luudutus voidaan toteuttaa useista eri lähestymissuunnista hoidettavan ongelman, anatomisten olosuhteiden sekä kirurgin kokemuksen mukaan (Kts. Luudutustekniikat). Anteriorisen kolumnin tukeminen interkorporeaalikehikolla parantaa segmentin aksiaalista kuormituslujuutta ja lisää luudutuspinna-ala posterolateraaliseen luudutukseen verrattuna. Eri interkorporeaalisten luudutustekniikoiden välillä ei ole todettu merkittäviä eroja kliinisissä tuloksissa tai uusintaleikkausten määrässä.

Interkorporeaaliset luudutusmenetelmät ovat yleistyneet viimeisten vuosikymmenten aikana ja usein korvanneet perinteisen PLF-tekniikan etenkin lyhyissä lannerangan luudutuksissa. Niiden suosion taustalla ovat todennäköisesti alkuvaiheessa raportoidut hyvät luutumistulokset sekä viime vuosina mini-invasiivisten leikkaustekniikoiden (MISS) yleistyminen. MISS-toimenpiteissä luudutus pyritään tekemään pienemmällä kudostraumalla interkorporeaalisesti ilman erillistä posterolateraalista luudutusta.

Keskeinen kliininen kysymys ei kuitenkaan ole tekniikan valinta sinänsä, vaan missä tilanteissa interkorporeaalinen luudutus tuottaa potilaalle todellista lisähyötyä verrattuna perinteiseen posterolateraaliseen luudutukseen.

Kliiniset tulokset

Satunnaistetuissa tutkimuksissa ja meta-analyseissa interkorporeaalilla luudutustekniikoilla ei ole osoitettu selvää etua kivun lievittymisen tai toimintakyvyn paranemisen osalta verrattuna posterolateraaliseen luudutukseen. Ainoastaan yhdessä vuonna 2020 julkaistussa meta-analyysissä kliininen lopputulos osoittautui paremmaksi PLIF:n kuin PLF:n jälkeen.

Luutuminen

Interkorporeaalin tekniikka saattaa lisätä radiologisesti todetun luutumisen todennäköisyyttä verrattuna posterolateraaliseen luudutukseen (noin 90 % vs. 80 %:), joskin tutkimustulokset ovat ristiriitaisia. Laajassa yhdysvaltalaisessa yli 3000 potilaan rekisteritutkimuksessa vähintään neljän vuoden seurannassa ei todettu eroa luutumattomuuden vuoksi tehtyjen uusinta-leikkausten määrässä PLF- ja PLIF- toimenpiteiden välillä lukuun ottamatta presakraaliväliä.

Luutumisen arviointimenetelmät vaihtelevat tutkimuksittain, eikä onnistuneen luudutuksen radiologisesta määritelmästä ole yksimielisyyttä. Arvio perustuu usein natiiviröntgen- tai taivutuskuviin, joskin tietokonetomografia on viime vuosina yleistynyt. Luutumisen ja kliinisten tulosten välistä syy-seuraussuhdetta ei ole pystytty luotettavasti osoittamaan.

Erityisindikaatiot

L5-S1. Presakraalivälin luudutuksessa nikamaväliin kohdistuvat suuret rotaatiovoimat saattavat edellyttää mekaanista lisätukea. Etenkin pitkissä fiksaatioissa S1-tasolle päättyvä pedikkeliruuvikiinnitys on altis pettämiselle, jolloin interkorporeaalin luudutus saattaa parantaa konstruktion kestävyyttä. Isoloitussa presakraalivälin luudutuksessa luutumattomuuden on raportoitu johtaneen uusintaleikkaukseen hieman useammin PLF:n kuin PLIF:in jälkeen (2.5 % vs. 1.2 %).

Spondylolyyttinen olisteesi. Spondylolyysin pohjalta kehittyneen nikama-siirtymän leikkaushoidossa suositetaan usein interkorporeaalista luudutusta, joskaan tutkimusnäyttö ei osoita selvää eroa kliinisisissä tuloksissa tekniikoiden välillä.

Foraminaalinen stenoosi. Nikamavälin kohottaminen interkorporeaalin implantin avulla voi aikaansaada epäsuoran foraminaalisen dekompression.

Kyfoosin korjaus. Anteriorisen diskusvälin kohotuksen avulla pyritään saavuttamaan parempi rangan linjaus ja kyfoosin korjaus verrattuna pelkkään posterolateraaliseen luudutukseen. Raportoidut tulokset ovat ristiriitaisia, ja saavutettu korjaus on usein vaatimaton (keskimäärin kolme astetta). Muihin interkorporeaaliin tekniikoihin verrattuna ALIF:lla saatetaan saavuttaa suurempi segmentaalinen korjaus. Interkorporeaalin luudutus soveltuu parhaiten tilanteisiin, joissa tavoitellaan lievää ryhdin korjausta tai rangan linjauksen ylläpitoa ilman laajoja osteotomioita.

Pienellä osalla potilaista MRI-tutkimuksessa korkeana näyttäytyvä diskusväli painuu seisten otetuissa röntgenkuvissa selvästi kasaan tai jopa

kyfoottiseen asentoon. Tällöin TT-tutkimuksessa diskusväli saattaa nousta ja täyttyä kaasulla. Kliinisen kokemuksen perusteella näissä tilanteissa nikamavälin implantointi on perusteltua, sillä pelkkä pedikkeliruuvikiinnitys johtaa usein ruuvien irtoamiseen ja luutumattomuuteen.

Komplikaatiot

Posterolateraaliseen instrumentoituun fuusioon liittyvät komplikaatiot johtuvat lähinnä pedikkeliruuvien suboptimaalisesta asemoinnista sekä pitkäaikaisseurannassa luutumattomuudesta ja siihen liittyvästä fiksaation pettämisestä.

Anteriorisissa interkorporeaalisisa luudutuksissa on kuvattu lähestymistapaan liittyviä komplikaatioita, kuten verisuoni- ja uretervaurioita.

Posteriorisissa interkorporeaalitekniikoissa hermorakenteiden manipulaatio nikamaväliin edettäessä voi aiheuttaa venytykseen liittyviä, useimmiten ohimeneviä neurologisia oireita noin 9–25 %:lla potilaista. Interkorporeaalimpiantti voi painua nikamien päätelevyjen läpi tai harvemmin dislokoitua spinaalikanavaan. Uusimpien tutkimusten perusteella leikkauksen aikana verenvuodossa, duraleesioissa tai varhaisissa komplikaatioissa ei ole todettu merkittäviä eroja posterolateraalisen ja interkorporeaalisten menetelmien välillä.

Kustannukset

Interkorporeaalinen luudutus yhdistettynä pedikkeliruuvikiinnitykseen on keskimäärin leikkauksajaltaan pidempi ja kokonaiskustannuksiltaan kalliimpi kuin instrumentoitu posterolateraalinen luudutus.

Ydinasiat

- Posterolateraalinen luudutus on edelleen ”kultainen standardi”
- Kliinisissä tuloksissa ei ole osoitettu merkittäviä eroja posterolateraalisen ja interkorporeaalisten tekniikoiden välillä
- Interkorporeaaliset menetelmät saattavat lisätä luutumisen todennäköisyyttä
- Interkorporeaaliselle tekniikalle on erityiset käyttöalueet (anteriorisen kolumnin tukeminen, nikamavälin kohotus, segmentaalisen ryhdin korjaus)

Kirjallisuutta

Levin JM, Tanenbaum JE, Steinmetz MP, et al. Posterolateral fusion (PLF) versus transforaminal lumbar interbody fusion (TLIF) for spondylolisthesis: a systematic review and meta-analysis. *Spine J* 2018;18:1088–98.

Teng I, Han J, Phan K, et al. A meta-analysis comparing ALIF, PLIF, TLIF and LLIF. *J Clin Neurosci* 2017;44:11–7.

Rathbone J, Rackham M, Nielsen D, et al. A systematic review of anterior lumbar interbody fusion (ALIF) versus posterior lumbar interbody fusion (PLIF), transforaminal lumbar interbody fusion (TLIF), posterior lumbar fusion (PLF). *Eur Spine J* 2023;32:1911-26.

Li Y, Wu Z, Guo D, et al. A comprehensive comparison of posterior lumbar interbody fusion versus posterolateral fusion for the treatment of isthmic and degenerative spondylolisthesis: A meta-analysis of prospective studies. *Clin Neurol Neurosurg* 2020;188:105594.

Azizpour K, Broekman SJ, Peul WC, et al. Posterior lumbar fusion with and without interbody fusion in isthmic spondylolisthesis: a systematic review and meta-analysis. *Neurosurg Rev* 2025;48:581.

Guppy KH, Royse KE, Norheim EP, et al. PLF Versus PLIF and the Fate of L5-S1. *Spine* 2021;46:E584–93.

Yu A, Tiao J, Cai CW, et al. Radiographic assessment of successful lumbar spinal fusion: A systematic review of fusion criteria in randomized trials. *Global Spine J* 2026;16:1608-18.

Noorian S, Sorensen K, Cho W. A systematic review of clinical outcomes in surgical treatment of adult isthmic spondylolisthesis. *Spine J* 2018;18:1441-54.

Ajiboye RM, Alas H, Mosich GM, et al. Radiographic and clinical outcomes of anterior and transforaminal lumbar interbody fusions: A systematic review and meta-analysis of comparative studies. *Clin Spine Surg* 2018;31:E230-E238

Carlson BB, Saville P, Dowdell J, et al. Restoration of lumbar lordosis after minimally invasive transforaminal lumbar interbody fusion: a systematic review. *Spine J* 2019;19:951-58.

Formica M, Quarto E, Zanirato A, et al. ALIF in the correction of spinal sagittal misalignment. A systematic review of literature. *Eur Spine J* 2021;30:50-62.

Lechtholz-Zey EA, Ayad M, Gettleman BS, et al. Changes in segmental and lumbar lordosis following lumbar interbody fusion: A systematic review and meta-analysis. *Clin Spine Surg* 2025;38:294-303.

3.5 Osteoporoottisen rangan fiksaatio

Sini Karkkola, Pietari Kinnunen

Osteoporoosi on yleisin luun metabolinen sairaus, jolle on ominaista luun mineraalitiheyden ja rakenteellisen kestävyuden heikkeneminen. WHO:n määritelmän mukaan osteoporoosista puhutaan, kun luuntiheys on vähintään 2,5 keskihajontaa terveiden nuorten aikuisten keskiarvoa matalampi. Väestön ikääntyessä osteoporoosi on yhä merkittävämpi haaste selkäkirurgiassa: se lisää kirurgisesti hoidettavia sairauksia ja muuttaa leikkausten riskiprofiilia.

Osteoporoottisessa luussa fiksaation pysyvyys heikkenee, luutumishäiriöiden riski kasvaa ja viereisten nikamien murtumat yleistyvät. Varhaisia komplikaatioita esiintyy noin 13 %:lla potilaista, ja ne liittyvät useimmiten luu-ruuviliitoksen pettämiseen ja päätenikaman tai viereisten nikamien murtumiin. Myöhäiskomplikaatioista keskeisiä ovat luutumattomuus siihen liittyvine mekaanisine ongelmineen sekä proksimaalinen junktionaalinen kyfoosi (PJK), jonka ilmaantuvuus voi pitkissä fiksaatioissa olla jopa 26 %.

Erityisesti deformeettikirurgiassa osteoporoosi aiheuttaa huomattavia haasteita ja kirurgista hoitoa tulee harkita vasta huolellisen kokonaisarvion jälkeen. Potilaan yleinen terveydentila, deformeetin luonne, luun laatu ja ikään sovitettujen linjaustavoitteiden vaikuttavat ratkaisuun. Täydellinen anatominen korjaus ei usein ole realistinen tai edes tarkoituksenmukainen tavoite, vaan strategian tulee olla yksilöllinen ja riskit minimoiva.

Pedikkeliruuvifiksaatio ja ruuvipidon optimointi

Pedikkeliruuvikonstruktiot ovat vallitsevin selkärangan fiksaatiomenetelmä myös osteoporoottisilla potilailla. Ruuvipidon kannalta merkittävin yksittäinen tekijä on ruuvien läpimitta: pedikkelin mahdollisimman hyvin täyttävä ruuvi parantaa konstruktion ulosvetolujuutta ja pysyvyyttä. Ruuvien pituus, sen sisäosan kartiomainen muoto ja kierteen geometria vaikuttavat niin ikään kiinnityksen kestävyteen.

Nikaman anteriorisesta korteksista tukea ottavat ruuvit voivat parantaa pitoa erityisesti sacrumissa, mutta lisäävät rangan anterioripuolella sijaitsevien rakenteiden vaurioitumisriskiä. Laajenevien ruuvien biomekaaninen kestävyys vaikuttaa lupaavalta, mutta niiden kliininen käyttö on toistaiseksi vähäistä eikä FDA-hyväksytyjä implantteja ole saatavilla.

Strategioita fiksaation vahvistamiseksi osteoporoottisessa luussa

Osteoporoottisilla potilailla fiksaation kestävyyttä on suositeltavaa vahvistaa yhdistämällä useita toisiaan täydentäviä keinoja. Tällaisia ovat muun muassa ruuvien koon ja kierteen optimointi, ruuvien suuntaus, bikortikaaliset ruuvit, ruuvien sementtikiinnitys, sublaminariset nauhat, koukkufiksaatio sekä suojaava vertebroplastia. Fiksaatiopisteiden lisääminen vähentää yksittäiseen ruuviin kohdistuvaa räsitusta. Iäkkäillä potilailla suositellaan usein kolmen tason kiinnitystä leikkausalueen (esimerkiksi deformiteetin apexin tai murtuneen nikaman) ylä- ja alapuolelle, joskin kiinnityksen pidentäminen saattaa lisätä junktioalueen murtuman tai kyfotisoitumisen riskiä.

Sublaminariset nauhat. Vaikeassa osteoproosissa laminaatit voivat olla nikaman suhteellisesti vahvimpia rakenteita. Laminoihin tai poikkihaarakkeisiin tukeutuvat koukut voivat toimia itsenäisinä fiksaatiopisteinä tai tarjota lisätukea pedikkeliruuveille. Sublaminariset nauhat (polyeteeni- tai polyesteripohjaiset taipuisat nauhat) tukevat pedikkeliruuvikonstruktiota ja jakavat kuormitusta. Erityisesti pitkissä kiinnityksissä ne vähentävät yksittäisiin ruuveihin kohdistuvaa vetorasitusta ja voivat pienentää PJK-riskiä loiventamalla instrumentoidun ja instrumentoimattoman rangan välistä siirtymää.

Anteriorinen tuki ja interkorporeaaliset kehitot. Anteriorinen tuki jakaa kuormitusta ja vähentää posterioriseen instrumentaatioon kohdistuvaa räsitusta. Yhdistetty anteriorinen ja posteriorinen lähestymistapa voi lisätä konstruktion stabiiliteettia ja vähentää mekaanisia komplikaatioita. Osteoproosiin liittyy kuitenkin kohonnut riski interkorporeaalisesta kehiton painumiseen päätelevyn läpi, minkä vuoksi implantin tulee kattaa mahdollisimman suuri osa nikaman päätelevyn pinta-alasta.

Vanhan osteoporoottisen murtuman aiheuttaman kyfoosin korjaus suositellaan tehtäväksi posteriorisesti osteotomiatekniikalla (Kts. Rangan asentoa korjaavat leikkaukset), sillä rangan pidentäminen edestä niin sanotulla tunkki-implantilla johtaa lähes väistämättä implantin painumiseen nikamakorpuksiin ja korjauksen menetykseen.

Sementtiaugmentointi ja vertebroplastia. Pedikkeliruuvien sementtiaugmentointi parantaa ruuvien pitoa ja mahdollisen korrekcion pysyvyyttä. Lisäksi yläkiinnityspisteen ja sen yläpuolisen nikaman (UIV ja UIV+1) suojaava vertebroplastia voi vähentää proksimaalisen junktionaalisen murtuman (PJF) ja kyfoosin (PJK) riskiä. Sementointiin liittyy kuitenkin riskejä, kuten sementin vuotaminen, pidempi leikkausaika ja infektoriski. Sementtivuoto on yleistä (jopa lähes 22 %), mutta johtaa harvoin vakaviin komplikaatioihin. Yleisimmät raportoidut komplikaatiot ovat keuhkoembolia (3 %) ja neurovaskulaariset komplikaatiot (1.6 %). Vuonna 2021 julkaistussa meta-analysissä 1.2 % potilaista sai oireisen komplikaation sementtiaugmentoinnin yhteydessä. Riskiä

voidaan pienentää käyttämällä korkean viskositeetin sementtiä ja rajaamalla sementointi valikoituihin ruuveihin, erityisesti fiksaation yläkiinnityksen alueelle.

Sagittaalibalanssin optimointi. Sagittaalisen linjauksen optimointi on keskeinen tekijä osteoporoottisen rangan deformeettikirurgiassa. Ylikorjaus lisää mekaanista kuormitusta konstruktion yläosassa ja altistaa PJK- ja PJF-komplikaatioille. Iäkkäillä ja osteoporoottisilla potilailla tavoiteltavan sagittaalibalanssin tulee perustua ikäsovitettuihin parametreihin, ei nuorten aikuisten ”normaaliarvoihin”. Maltillinen ja realistinen korjaus yhdistettynä kuormitusta jakaviin ratkaisuihin ja riittävään fiksaatioon vähentää myöhäiskomplikaatioita.

Perioperatiivinen optimointi. Perioperatiivinen teriparatidihoito parantaa luun laatua ja on yhdistetty vähäisempään ruuvien irtoamisen ja junktionalisten murtumien riskiin, kun taas bisfosfonaateista ei ole todettu vastaavaa hyötyä. Ero selittyy lääkeaineiden erilaisella vaikutusmekanismilla, sillä vain teriparatidi stimuloi osteoblastien ja osteosyyttien toimintaa ja uuden luun muodostusta.

Postoperatiivinen korsettihoito. Korsettihoitoon ei ole vahvaa tutkimusnäyttöä, mutta se voi olla perusteltua valikoiduilla korkean riskin potilailla.

Ydinasiat

- Osteoporoosi muuttaa merkittävästi selkäkirurgian riskiprofiilia
- Fiksaation vahvistaminen edellyttää useiden keinojen yhdistämistä
- Teriparatidi on yhdistetty vähäisempään mekaanisten komplikaatioiden riskiin
- Osteoporoottisen rangan fiksaatiota ei tule tarkastella pelkkänä teknisenä haasteena, vaan potilasvalintaan perustuvana kokonaisratkaisuna

Kirjallisuutta

Yagi M, Fujita N, Tsuji O, et al. Low bone mineral density is a significant risk for proximal junctional failure after surgical correction of adult spinal deformity: A propensity score-matched analysis. *Spine* 2018;43: 485–91.

Metkar US, Lavelle WJ, Larsen K, et al. Spinal alignment and surgical correction in the aging spine and osteoporotic patient. *N Am Spine Soc J* 2024;19:100531.

Fiani B, Newhouse A, Kasra JS, et al. Special Considerations to Improve Clinical Outcomes in Patients with Osteoporosis Undergoing Spine Surgery. *Int J Spine Surg* 2021;15:386-401.

Lu Z, Shan Z, Ma S, et al. Analysis of the performance of different screws in the presence of bone density variability. *Proc Inst Mech Eng H* 2025;239:1121-32.

Zhang J, Wang G, Zhang N. A meta-analysis of complications associated with the use of cement-augmented pedicle screws in osteoporosis of spine. *Orthop Traumatol Surg Res* 2021;107:102791.

Matsoukas S, Patel S, Texakalidis P, et al. Vertebral cement augmentation is associated with reduced rates of proximal junctional failure in adult spinal deformity surgery: A systematic review and meta-analysis of 1211 patients. *Oper Neurosurg* 2025. Online ahead of print. Doi:10.1227/ons.0000000000001818.

Lafage R, Schwab F, Challier V, et al. Defining spino-pelvic alignment thresholds: Should operative goals in adult spinal deformity surgery account for age? *Spine* 2016;41:62-8.

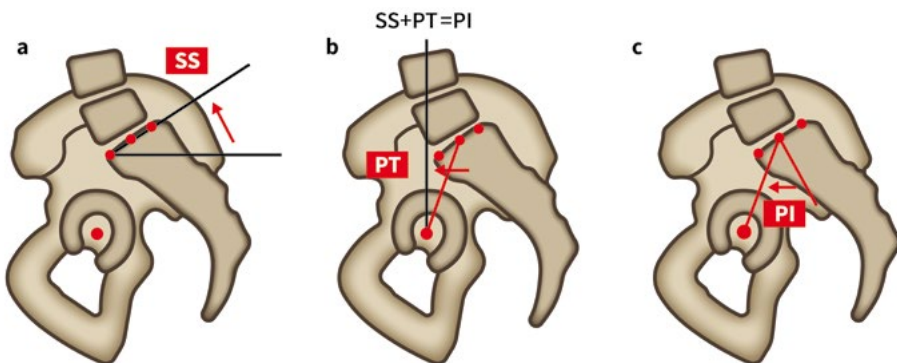
Cheng S, Kuo Y, Chen C, et al. Effects of teriparatide and bisphosphonate on spinal fusion procedure: A systematic review and network meta-analysis. *PLoS ONE* 2020;15:e0237566.

Zhu MP, Tetreault LA, Sorefan-Mangou F, et al. Efficacy, safety, and economics of bracing after spine surgery: a systematic review of the literature. *Spine J* 2018;18:1513–25.

3.6 Rangan balanssi

Matias Torkki

Selkärangan balanssilla tarkoitetaan tilannetta, jossa selkäranka on kokonaisuutena tasapainossa ja ihminen kykenee ylläpitämään pystyasentoa minimaalisella lihastyöllä. Lonkkanivelet ja lantio muodostavat sekä koronaalietä sagittaalisuunnassa perustan, jonka varaan koko selkärangan asento muotoutuu. Selkärangan balanssi rakentuu lantion asennosta, lannerangan lordoosista, rintarangan kyfoosista ja kaularangan lordoosista. Balanssissa olevalla ihmisellä selkärangan kaaret tasapainottavat toisiaan mahdollistaen ekonomisen seisoma-asennon. Rangan balanssin arvioimiseksi tarvitaan pystyasennossa otettu koko selkärangan röntgenkuva, joka ulottuu vähintään kallonpohjasta reisiluiden proksimaaliosiin saakka.



Kuva 1. Sacral Slope (SS), Pelvic Tilt (PT) ja Pelvic Incidence (PI)

Lantio

Lantio muodostaa selkärangan biomekaanisen perustan. Se koostuu kahdesta suoliluusta ja ristiluusta, ja lonkkanivelten varassa sen asentoa voi kallistaa eteen- ja taaksepäin. Ristiluun ja muun lantion välinen liike on aikuisilla hyvin vähäistä, sillä sakroiliakaalinivelissä ei kasvun päätyttyä käytännössä ole liikettä. Ristiluun kallistuma (sacral slope, SS) kuvaa ristiluun yläpäätelävyn ja vaakatason välistä kulmaa. Lantion kippaaminen (pelvic tilt, PT) muuttaa ristiluun kallistumaa. Ristiluun yläpäätelävyn normaalin ja lonkkanivelten keskipisteen välinen kulma (lantion kiintokulma; pelvic incidence, PI) on

yksilöllinen ja anatomisesti määräytynyt vakio. Näiden kolmen suureen välillä vallitsee riippuvuussuhde: $SS + PT = PI$. Kuva 1 esittää kaavamaisesti SS-, PT- ja PI-suureiden mittaamisen.

Lanneranka

Balanssissa olevassa selkärangassa lanneranka on lordoottinen. Lannerangan lordoosi (LL) määritetään tavallisimmin L1- ja S1-nikamien yläpäättelevyjen välisenä kulmana Cobbin menetelmällä mitattuna. Keskimäärin kaksi kolmasosaa lannerangan kokonaislordoosista sijoittuu L4-S1-välille. Henkilöillä, joilla lantion kiintokulma (PI) on suuri, lordoosi painottuu kuitenkin suhteellisesti enemmän lannerangan yläosaan.

Sagittaalisen balanssin kannalta lannerangan lordoosin ja lantion kiintokulman keskinäinen suhde on todettu keskeiseksi. Hieman yksinkertaistusti voidaan todeta, että tasapainoisessa selkärangassa $PI \approx LL \pm 9^\circ$. Pienillä PI-arvoilla $LL > PI$ ja suurilla PI-arvoilla $LL < PI$.

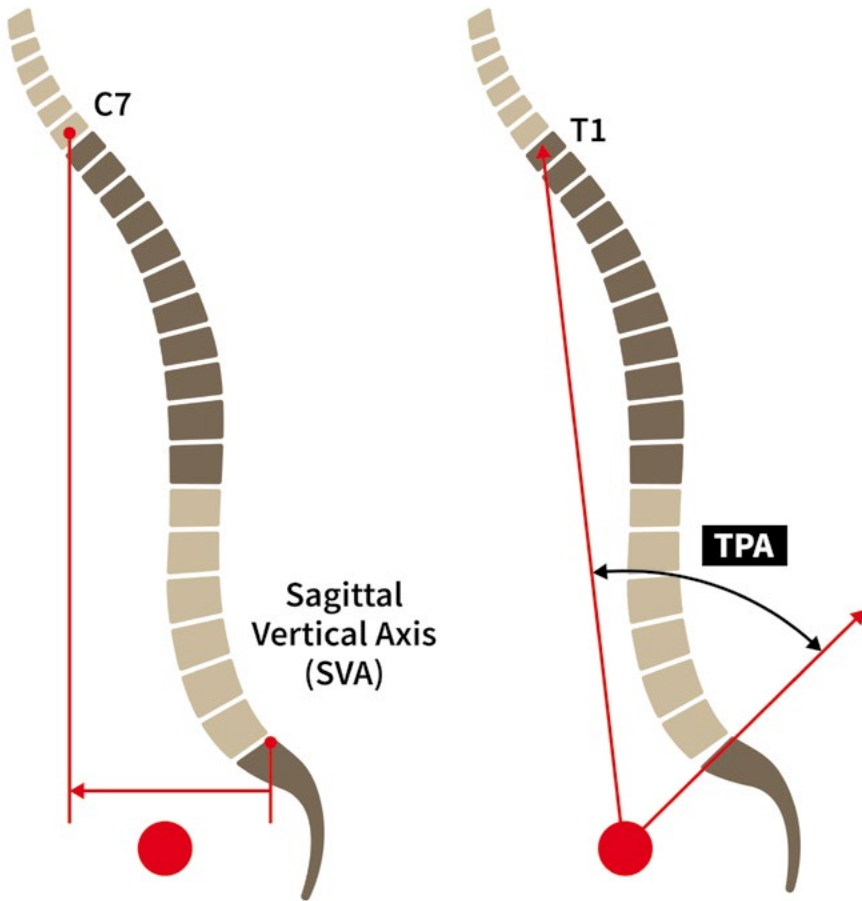
Rintaranka

Rintaranka on luonteeltaan kyfoottinen. Rintarangan kyfoosi määritetään klassisesti Th1 yläpäättelevyn ja Th 12 alapäättelevyn väliltä. Koska Th1 ei useinkaan näy riittävän hyvin natiiviröntgenkuivissa, mittaus tehdään käytännössä usein Th4 yläpäättelevyn ja Th12 alapäättelevyn väliltä. Rintarangan kyfoosi on tyypillisesti hieman lannerangan lordoosia pienempi.

Kaularanka

Kaularanka on lähtökohtaisesti lordoottinen ja voidaan jakaa toiminnallisesti ylä- ja alakaularankaan. Yläkaularanka muodostuu segmenteistä occiput-C2 ja alakaularanka segmenteistä C2-C7. Näiden alueiden kaaret kompensoivat toisiaan: yläkaularangan lordoosin pienentyessä alakaularangan lordoosi yleensä korostuu ja päinvastoin.

Kaularangan sagittaalinen ryhti on vahvasti sidoksissa C7-slopeen (C7-yläpäättelevyn ja horisontaalitasoin välinen kulma). Kun C7-slope on yli 20° , alakaularanka on tyypillisesti lordoottinen; pienemmillä arvoilla se on usein neutraali tai kyfoottinen. Pään asentoa suhteessa rintarangan yläosaan voidaan arvioida spino-kraniaalisella kulmalla (SCA), joka määritellään kulmana C7-yläpäättelevyn keskipisteestä sella turcican keskipisteeseen kulkevan suoran ja C7-yläpäättelevyn välillä. Oireettomassa väestössä SCA on keskimäärin $93 \pm 9^\circ$.



Kuva 2. Sagittal vertical axis (SVA) ja T1 Pelvic Angle (TPA)

Selkäranka kokonaisuutena

Selkärangan sagittaalisessa muodossa on merkittävää yksilöllistä vaihtelua. Yksilöllisten erojen tunnistaminen on erityisen tärkeää silloin, kun rangan muotoon puututaan kirurgisesti: yksi ja sama ratkaisu ei sovi kaikissa tilanteissa, ja selkärangan asennon ylikorjaus voi aiheuttaa ongelmia. Selkärangan muodon luokitteluun voidaan käyttää esimerkiksi Roussoulyn kuvaamia neljää alatyyppeä.

Sagittaalista kokonaisbalanssia arvioidaan käytännössä useilla radiologisilla suureilla (Kuva 2). Sagittal vertical axis (SVA) määritetään mittaamalla etäisyys C7-nikaman korpuksen keskikohdasta piirretyn luotisuoran ja ristiluun yläpäätelevyn takanurkan välillä. Ideaalitilanteessa luotisuora kulkee ristiluun yläpäätelevyn kautta, ja normaalina pidetään arvoa < 5 cm. SVA on kuitenkin asentoriippuvainen eikä huomioi jo käytössä olevia kompensaa-

tiomekanismeja, minkä vuoksi se soveltuu parhaiten yksittäisen potilaan seurantaan.

Kokonaisbalanssia voidaan arvioida vähemmän asennosta riippuvaisella T1 pelvic anglella (TPA), joka määritetään T1-nikaman korpuksen keskikohdan, reisiluun päiden keskipisteen ja S1 yläpäätelevyn välisenä kulmana. TPA arvioi SVA:ta paremmin lantion, lannerangan ja rintarangan suhdetta toisiinsa ja huomioi käytössä olevat kompensatiomekanismit. Normaalina arvona pidetään $< 14^\circ$, joskin oireettomassa väestössä keskiarvo on selvästi pienempi, noin 7° ($0-17,4^\circ$).

Koronaalitaso balanssin arvio on yksinkertaisempaa: balanssia pidetään hyvänä, kun C7-nikamasta piirretty luotisuora kulkee ristiluun keskikohdan kautta.

Kompensaatiomekanismit

Kun selkärangan sagittaalinen balanssi häiriintyy, pystyasennon säilyttäminen vaatii erilaisia kompensatiomekanismeja. Helpoin ja yleensä ensimmäinen kompensatiomekanismi on lantion retroversio: lannerangan kyfotisoitumisen myötä eteenpäin siirtyvää painopistettä kompensoidaan lonkkien ekstensiolla, jolloin lantio kääntyy retroversioon. Suurempi PI mahdollistaa enemmän kompensatiota lantion kautta. Lonkkien ekstension saavuttaessa maksiminsa tai ollessa rajoittunut esimerkiksi artroosin vuoksi seuraava kompensatiomekanismi on polvien fleksio.

Lannerangassa kompensatiota tapahtuu viereisten segmenttien retrolisteesin ja hyperekstension kautta. Rintaranka voi rajallisesti kompensoida kyfoottista lannerankaa lordotisoitumalla, erityisesti nuorilla ihmisillä. Lopulta myös kaularangan asento vaikuttaa kokonaisbalanssin säätelyyn, mutta kliinisesti keskeisempää on pään horisontaalisen asennon ylläpito.

Balanssin kliininen merkitys

Selkärangan balanssi on keskeistä energiatehokkaan seisoma- ja liikkuma-asennon kannalta. Mikäli selkäranka jäykistetään tai jäykistyy epäedulliseen asentoon, elimistö pyrkii korjaamaan asentoa kompensatiomekanismein. Yllä kuvattu kompensatiokaskadi saattaa altistaa jäykän alueen yläpuolisen rangan liialliselle kuormitukselle ja kulumamuutoksille. Tämän vuoksi ennen selkärankaa jäykistävää kirurgiaa on perusteltua arvioida selkärangan balanssi ja suunnitella toimenpide siten, että todettua balanssiongelmia leikkauksessa korjataan tai ei ainakaan pahenneta. Merkittävät sagittaalisen balanssin häiriöt ovat yhteydessä heikentyneeseen elämänlaatuun.

Ydinasiat

- Selkärangan balanssi rakentuu lantion ja selkärangan kaarien keskinäisestä suhteesta
- Sagittaalinen balanssi arvioidaan rangan pitkistä pystyasennossa otetuista tasapainokuvista
- Balanssihäiriöihin liittyy usein kompensatiomekanismeja
- Rangan balanssin huomioiminen on keskeistä ennen jäykistävää kirurgiaa

Kirjallisuutta

Le Huec JC, Thompson W, Mohsinaly Y, et al. Sagittal balance of the spine. *Eur Spine J* 2019;28(9):1889-905.

Legaye J, Duval-Beaupère G, Hecquet J, et al. Pelvic incidence: a fundamental pelvic parameter for three-dimensional regulation of spinal sagittal curves. *Eur Spine J* 1998;7(2):99-103.

Roussouly P, Gollogly S, Berthonnaud E, et al. Classification of the normal variation in the sagittal alignment of the human lumbar spine and pelvis in the standing position. *Spine* 2005;30(3):346-53.

Pelletier-Roy R, Ludwig T, Birk M, et al. T1 Pelvic and lumbar pelvic angles normative values: A prospective cohort study of 472 asymptomatic volunteers. *Spine* 2025;50(16):1135-8.

Lafage V, Mohamed A, Katchis C, et al. Beyond kyphosis: Modes of failure at the proximal junction in adult spinal deformity. *Spine* 2026;51(5):360-7.

4

Postoperatiiviset komplikaatiot

Kaikkiin kirurgisiin toimenpiteisiin liittyy komplikaatioiden riski, eikä selkäkirurgia ole tässä suhteessa poikkeus. Suurin osa elektiivisistä selkäleikkauksista toteutuu suunnitellusti ja ilman merkittäviä haittatapahtumia, mutta mahdollisten komplikaatioiden tunnistaminen ja ennaltaehkäisy on keskeinen osa hyvää leikkaushoitoa. Komplikaatioiden vaikutus potilaan toipumiseen, toimintakykyyn ja hoitokokemukseen voi olla huomattava, vaikka itse toimenpide olisi teknisesti onnistunut.

Tämän kirjan aiemmissa luvuissa on kuvattu, miten komplikaatiotiloihin voidaan vaikuttaa jo ennen leikkausta, sen aikana ja sen jälkeen. Tässä luvussa keskitytään selkäleikkauksien tavallisimpiin ja kliinisesti merkittäviin komplikaatioihin osana kokonaisuhoitoa. Tavoitteena ei ole yksittäisten haittatapahtumien yksityiskohtainen luettelo, vaan kliinisesti relevantin kokonaiskuvan tarjoaminen päätöksenteon ja potilasinformaation tueksi.

4.1 Välittömät postoperatiiviset komplikaatiot

Ilmari Rakkolainen, Heini Sainio

Selkäleikkauksen komplikaatioilla voi olla potilaalle merkittäviä ja pitkäkestoisia seurauksia, ja ne voivat ratkaisevasti heikentää leikkaushoidon kokonaisyhtyä. Komplikaatiot edellyttävät usein lisätutkimuksia ja toisinaan myös uusintaleikkausta. Tässä kappaleessa käsitellään varhaisessa postoperatiivisessa vaiheessa ilmaantuvia komplikaatioita. Infektiot, duravauriot ja postoperatiiviseen verenvuotoon liittyvät komplikaatiot käsitellään omissa kappaleissaan.

Leikkauksen jälkeen todettava uusi tai pahentunut neurologinen oire on yleisin syy komplikaatioepäilyn heräämiseen. Myös uuden paikallisen kivun ilmaantuminen leikkausalueelle alkuvaiheen hyvin sujuneen toipumisen jälkeen edellyttää huolellista arviointia. Komplikaation todennäköistä luonnetta voidaan usein arvioida tehdyn toimenpiteen ja sen laajuuden perusteella, esimerkiksi sen mukaan, onko hermorakenteita käsitelty ja millaista instrumentaatiota on käytetty. Väärän tason tai puolen leikkaaminen tulee muistaa mahdollisena syynä epätydyttävään leikkaustulokseen.

Komplikaatiota epäiltäessä potilas tutkitaan systemaattisesti ja tarvittaessa valitaan epäiltyyn komplikaatioon sopiva kuvantaminen. Hermorakenteiden arvioinnissa MRI-tutkimus on ensisijainen menetelmä, ja sen täydentäminen varjoaineella auttaa erityisesti residiiviprolapsin ja epiduraalisen arpikudoksen erottamisessa. Mekaanisia komplikaatioita tai murtumia epäiltäessä natiiviröntgen on usein riittävä ensitutkimus, jota voidaan tarvittaessa täydentää TT-kuvauksella.

Luudutusleikkauksen jälkeiset komplikaatiot

Instrumentoituun lannerangan kirurgiaan liittyvien neurologisten komplikaatioiden yleisyys vaihtelee muun muassa leikkauksen laajuuden ja käytetyn menetelmän mukaan. Ohimeneviä neurologisia oireita on raportoitu jopa kolmanneksella potilaista, kun taas pysyvien oireiden esiintyvyys on selvästi pienempi (noin 4 %). Posteriorisissa luudutuksissa TLIF- ja PLIF-tekniikoihin on perinteisesti liitetty suurempi hermovaurioriski kuin pelkkään instrumentoituun posterolateraaliseen luudutukseen, vaikka tutkimusnäyttö ei ole yksiselitteisesti osoittanut merkittäviä eroja menetelmien välillä

Pedikkeliruuvit ovat keskeinen hermojuuri- ja verisuonikomplikaatioiden riskitekijä. Liian pitkä, nikamakorpuksen anteriorisen korteksin läpäisevä ruuvi voi vahingoittaa inferiorista vena cavaa, aorttaa, iliaca-suonia tai segmentaalisia suonia ja aiheuttaa henkeä uhkaavan retroperitoneaalisen verenvuodon. Tällaisessa tilanteessa pelkkä ruuvien poisto ei ole riittävä eikä ensisijainen toimenpide. Pienten suonien vauriot voidaan hoitaa embolisaatiolla; suuren suonien vamma edellyttää kiireellistä verisuonikirurgista hoitoa. Ruuvi poistetaan vasta, kun vuoto on hallinnassa. Jos postoperatiivisessa kuvantamisessa todetaan pedikkeliruuvien olevan suorassa kontaktissa suuren suonien kanssa ilman aktiivista vuotoa, ruuvi tulee poistaa tai vaihtaa myöhäisten verisuonikomplikaatioiden ehkäisemiseksi.

Hermojuuri kulkee pedikkeliin nähden mediaalisesti ja inferiorisesti, minkä vuoksi se on altis vauriolle liian mediaalisesti tai inferiorisesti kulkevan pedikkeliruuvien seurauksena. Erityisen vaurioaltis hermojuuri on pedikkelin inferomediaalikulmassa. Mediaalisesti suuntautuva ruuvi voi lisäksi aiheuttaa duran ja sen sisällä kulkevien hermojen vaurion. Luisen pedikkelin ja hermorakenteiden välissä on kuvattu noin 1.5–2 mm niin sanottu safe zone. Pedikkelistä lateraalisesti suuntautuvan ruuvien pito voi olla merkittävästi heikentynyt, mikä saattaa vaikuttaa instrumentaation stabiliteettiin. Pedikkelistä kraniaalisesti suuntautuva ruuvi voi puolestaan perforoida instrumentoidun nikaman yläpäätelevyn ja suuntautua diskukseen.

Postoperatiivisissa TT-tutkimuksissa jopa 14–40 % niin sanotulla vapaan käden tekniikalla asetetuista pedikkeliruuveista on ollut vähintään kierteiden verran pedikkelin ulkopuolella. Raportoitujen hermo- ja verisuonikomplikaatioiden esiintyvyys on kuitenkin ollut vain noin 0.1–0.5 % luokkaa. Mikäli ruuvi TT- tai MRI-tutkimuksessa perforoi pedikkelin mediaalisesti tai inferiorisesti ja potilaalla on uusi kuvantamislöydökseen sopiva radikulaarinen kipu tai lihasheikkous, ruuvi on syytä uudessa leikkauksessa poistaa tai vaihtaa.

Varhaiset mekaaniset komplikaatiot ja murtumat

Varhaisvaiheen implanttikomplikaatiot liittyvät useimmiten leikkaustekniisiin tekijöihin tai heikentyneeseen luun laatuun. Ne ilmenevät kuvantamisessa esimerkiksi ruuvien pull-out-ilmionä, nikamamurtumina tai deformiteetin (kuten nikamasiirtymän) lisääntymisenä. Kliinisesti ne voivat aiheuttaa poikkeuksellisen voimakasta postoperatiivista kipua, mobilisaation vaikeutumista ja toisinaan uusia neurologisia oireita.

Varhaisten implanttikomplikaatioiden poissulkemiseksi instrumentoidun selkäleikkauksen jälkeen otetaan leikkaussalin läpivalokuvien lisäksi mobilisaation jälkeen natiiviröntgenkuva ennen kotiutumista. Jos röntgenkuvan

perusteella herää epäily instrumentaation varhaisvaiheen pettämisestä, TT- ja MRI-kuvaukset täydentävät arviointia.

Prolapsileikkauksen jälkeiset komplikaatiot

Prolapsileikkauksen jälkeen todettava uusi tai pahentunut radikulaarioire voidaan ajoituksen ja oireen kliinisen luonteen perusteella jakaa residuaaliprolapsiin ja residiiviprolapsiin.

Residuaaliprolapsilla tarkoitetaan tilannetta, jossa oire jatkuu tai pahenee ilman selkeää postoperatiivista oireetonta vaihetta. Prolapsikudosta ei leikkauksen jälkeen tulisi jäädä hermoja komprimoimaan, ellei poistamatta jättäminen ole tietoinen ratkaisu hermojuurivaurioriskin vuoksi (esimerkiksi arpisissa olosuhteissa). Näissä tilanteissa hermorakenteille tehdään muuten tilaa (dekompressio).

Residiiviprolapsilla tarkoitetaan oireettoman postoperatiivisen ajanjakson jälkeen samaan paikkaan ilmaantuvaa uutta prolapsia. Residiiviprolapsia ei voi pitää komplikaationa, vaan se on osa välilevykuluman luonnollista kulkua. Sen kumulatiivisen esiintyvyyden on raportoitu olevan noin 20 %, kun huomioidaan sekä varhaiset että seurannassa ilmaantuvat uusiutumiset.

Residiiviprolapsin leikkausta harkitaan, jos potilaalla on selkeä uusiutunut radikulaarioire, joka korreloi MRI-kuvantamisen löydökseen eikä rauhoitu seurannassa. Etenevä neurologinen puutos tukee leikkauspäätöstä, kuten primariiprolapsissakin. Kokemuksen perusteella teknisesti haastavin ajankohta uusintaleikkaukselle on noin kolmen kuukauden kohdalla, jolloin arpikudos on jo kehittynyt. Teknisesti edullisin ajankohta uusintaleikkaukselle on 2–3 viikon kuluttua primariileikkauksesta, jolloin infektioriski on pienentynyt ja reitti epiduraalitalaan vielä aukeaa helposti ja turvallisesti.

Mikäli kuvantamisessa ei todeta selkeää leikkauskohdetta, joka selittää potilaan oireiston, uusintaleikkausta ei tule tehdä. Pelkän kivun perusteella ei ole aiheellista tehdä hermojuuren eksploraatiota.

Epiduraalinen arpikudos voi aiheuttaa residiiviprolapsia muistuttavan oirekuvan. Pelkkään arpikudokseen kohdistuva kirurginen vapautus tuottaa poikkeuksetta huonon kliinisen vasteen, ellei oire selity luisella rekessiahtaudella.

Osalla potilaista radikulaarinen kipu ei rauhoitu tai uusiutuu pian leikkauksen jälkeen ilman selkeää kuvantamislöydöstä. MRI-tutkimuksessa voidaan joskus todeta turvonnut hermojuuri, esimerkiksi inflammaation tai leikkauksenaikaisen mekaanisen käsittelyn seurauksena. Oire rauhoittuu useimmiten spontaanisti turvotuksen laskun myötä.

Hermorakenteiden venytys tai kompressio voi johtaa niin sanottuun battered root -oireyhtymään, jolle ei kuvantamisessa todeta selkeää selittävää syytä.

Leikkausasentoon liittyvät komplikaatiot

Leikkausasentoon liittyvät komplikaatiot ovat harvinaisia, mutta voivat toteutuessaan aiheuttaa potilaalle vakavaa ja pysyvää haittaa (Kts. Leikkausasennot ja niiden merkitys). Vakavin tunnettu komplikaatio on perioperatiivinen näön menetys (POVL), jonka esiintyvyys selkäkirurgiassa on 0.03–0.2 %. Sen ennuste on useimmiten huono. Yleisin mekanismi on näköhermon iskeeminen vaurio, jonka riskiä lisäävät muun muassa vatsa-asento, pitkä leikkausaika, runsas verenvuoto ja poikkeavat hemodynaamiset olosuhteet. Perioperatiiviseen näön menetykseen ei ole olemassa tehokasta hoitoa. Ennaltaehkäisyä leikkausasennossa vältetään silmien alueen painetta ja pää asetetaan sydämen tason yläpuolelle; potilaan hemodynamiikka optimoidaan ja mahdollista hypotensiivistä anestesiaa kontrolloidaan tarkkaan. POVL-tapauksissa päivystyksellinen silmälääkärin konsultaatio on aiheellinen.

Leikkausasentoon liittyy riski perifeerisiin hermovaurioihin, aitiopaineoireyhtymään sekä iho- ja pehmytkudosvaurioihin, jotka voivat pidentää potilaan sairaalahoitoa, johtaa uusintaleikkauksiin ja siten pitkittää toipumista.

Ydinasiat

- Komplikaatiot voivat merkittävästi heikentää leikkaushoidon kokonaishyötyä
- Uusi tai pahentunut neurologinen oire leikkauksen jälkeen edellyttää selvittelyä
- Uusintaleikkauksissa ja instrumentoiduissa toimenpiteissä komplikaatoriski on kohonnut
- Mahdolliset komplikaatiot on otettava huomioon osana leikkauksen päätöstä

Kirjallisuutta

Hijji FY, Narain AS, Bohl DD, et al. Lateral lumbar interbody fusion: a systematic review of complication rates. *Spine J* 2017;17(10): 1412-19.

Ebraheim NA, Xu R, Darwich M, et al. Anatomic relations between the lumbar pedicle and the adjacent neural structures. *Spine* 1997;22(20):2338–41.

Woo EJ, DiCuccio MN. Clinically significant pedicle screw malposition is an underestimated cause of radiculopathy. *Spine J* 2018;18(7):1166–71.

Shepard N, Woojin C. Recurrent lumbar disc herniation: A review. *Global Spine J* 2019;9(2):202-9.

Rohde V, Mielke D, Ryang Y, et al. The immediately failed lumbar disc surgery: incidence, aetiologies, imaging and management. *Neurosurg Rev* 2015;38(1):191–5.

Sperber J, Owolo E, Zachem TJ, et al. Perioperative blindness in spine surgery: A scoping literature review. *J Clin Med* 2024;13(4):1051.

4.2 Postoperatiivisen infektion riskitekijät

Timo Nyyssönen

Postoperatiivinen leikkausalueen syvä infektio on harvinainen selkäleikkauksen komplikaatio, jonka esiintyvyydeksi suunnitellussa kiirettömässä selkäkirurgiassa on raportoitu alle 2 %. Vaikka infektiota ei voi koskaan täysin ennakoida, sen syntyyn vaikuttavat useat tunnetut riskitekijät. Yksittäisen potilaan kokonaisriski muodostuu näiden tekijöiden kumulatiivisesta vaikutuksesta. Kaikkia riskitekijöitä ei ole mahdollista poistaa, mutta ne tulee tunnistaa ja huomioida leikkausindikaatiota, toimenpiteen laajuutta ja ajoitusta arvioitaessa.

Ylipaino ja tupakointi

Vaikeasti ylipainoisten potilaiden leikkausalueen infektioriski on selvästi suurempi kuin normaalipainoisten. Osin tämä saattaa liittyä pidempään leikkausaikaan ja leikkauksen tekniseen vaativuuteen. Infektioriski alkaa lisääntyä BMI-arvon ylittäessä 35 ja on korostunut erittäin vaikeasti ylipainoisilla potilailla (BMI>40).

Säännöllinen tupakointi lisää selkäkirurgiaan liittyvää infektioriskiä. Riskin on arvioitu olevan noin 2–3-kertainen tupakoimattomiin verrattuna. Tupakoinnin lopettamisen jälkeen riski pienenee asteittain ja palautuu normaalitasolle kuukausien kuluessa.

Infektiolle altistavat perussairaudet ja lääkehoidot

Diabetes on merkittävin leikkauksen jälkeiselle infektiolle altistava perussairaus: diabeetikon infektioriski on yli kaksinkertainen ei-diabeetikkoon verrattuna. Erityisen suuri riski on huonossa hoitotasapainossa olevilla insuliinihoitoisilla potilailla.

Immunosuppressiiviset reumalääkkeet ja solunsalpaajat heikentävät haavan paranemista ja altistavat leikkausalueen infektiolle. Ne tulisi mahdollisuuksien mukaan tauottaa ennen leikkausta. Kansainväliset suositukset tauon pituudesta vaihtelevat ja perustuvat yleensä lääkkeen puoliintumisaikaan.

Elimistön infektiolähteet

Yleisimpiä leikkausalueen hematogeenisen bakteerikolonisaation lähteitä ovat hampaiden märkäpesäkkeet ja ihoinfektiot. Akuutit systeemiset infektiot, kuten munuaisaltaan tai sappirakon tulehdus, voivat johtaa selän leikkausalueen infektoitumiseen.

Akuutti kuumeinen infektio on vasta-aihe kiireettömälle selkäleikkaukselle. Sen sijaan oireettomilla potilailla rutiininomainen tulehdusarvojen määrittäminen tai hammaslääkärin arvio ei ole tarpeen.

Muut potilaskohtaiset riskitekijät

Merkittäviä paikallisia riskitekijöitä ovat aiemmat samalle alueelle kohdistuneet leikkaukset sekä leikkausalueelle annettu sädehoito. Arpikudos hidastaa haavan paranemista, ja uusintaleikkauksen infektioriski on noin 2–3-kertainen primaarileikkaukseen verrattuna. Selkäkirurgiaa tulisi välttää välittömästi (<3 kk) sädehoidon jälkeen.

Korkea ikä, huono ravitsemustila, heikko henkilökohtainen hygienia ja aiempi taipumus haavainfektioihin lisäävät kliinisen kokemuksen perusteella infektioriskiä.

Leikkaustekniikkaan liittyvät riskitekijät

Leikkaus ilman asianmukaista antibioottiprofylaksia lisää infektioriskiä. Kaikille potilaille suositellaan kerta-annosta 10–60 minuuttia ennen leikkausta; pidemmästä antibioottiprofylaksiasta ei ole tutkimusnäyttöä. Tavallisimmin käytetään kefuroksiimia.

Toimenpiteen suuri laajuus, pitkä kesto ja runsas verenvuoto altistavat bakteerikontaminaatiolle ja elimistön homeostaasin häiriölle, mikä lisää infektioriskiä. Näissä tilanteissa lisäannos antibioottia leikkauksen aikana on perusteltu (Kts. Antibioottiprofylaksia).

Nykynäytön perusteella stabiilisti kiinnitetyt implantit eivät itsessään lisää infektioriskiä.

Leikkausyksikkö ja riskit

Kaikissa selkäkirurgiaa tekevissä yksiköissä tulee seurata akuuttien postoperatiivisten infektioiden ilmaantuvuutta. Poikkeavien lukujen yhteydessä hoitokäytännöt ja mahdolliset järjestelmätason riskitekijät tulee arvioida ja tarvittaessa korjata.

Ydinasiat

- Yksittäisen potilaan riski muodostuu useiden tekijöiden yhteisvaikutuksesta
- Ylipaino ja tupakointi ovat merkittäviä ja osin muokattavissa olevia riskitekijöitä
- Antibioottiprofylaksia on keskeinen keino pienentää infektioriskiä

Kirjallisuutta

Zhou J, Wang R, Huo X, et al. Incidence of surgical site infection after spine surgery: A systematic review and meta-analysis. *Spine* 2020;45:208-16.

Jiang J, Teng Y, Fan Z, et al. Does obesity affect the surgical outcome and complication rates of spinal surgery? A meta-analysis. *Clin Orthop Relat Res* 2014;472:968-75.

Kong L, Liu Z, Meng F, et al. Smoking and risk of surgical site infection after spinal surgery: A systematic review and meta-analysis. *Surg Infect (Larchmt)* 2017;18:206-14.

Luo M, Cao Q, Wang D, et al. The impact of diabetes on postoperative outcomes following spine surgery: A meta-analysis of 40 cohort studies with 2.9 million participants. *Int J Surg* 2022;104:106789.

Anttila V-J, Haapamäki J, Peltomaa R, et al. Biologisten lääkkeiden tautus tulehduksellisia tauteja sairastavilla. *Duodecim* 2016;132:369-76.

Zhang L, Li EN. Risk factors for surgical site infection following lumbar spinal surgery: a meta-analysis. *Ther Clin Risk Manag* 2018;14:2161-9.

Tan T, Lee H, Huang MS, et al. Prophylactic postoperative measures to minimize surgical site infections in spine surgery: systematic review and evidence summary. *Spine J* 2020;20:435-47.

4.3 Postoperatiivisen infektion diagnostiikka ja hoito

Timo Nyysönen

Selkäleikkauksen jälkeinen infektio alkaa tyypillisesti oireilla 2–4 viikon kuluttua toimenpiteestä. Akuuttiin infektiin liittyy usein lisääntyvää leikkausalueen kipua ja kuumetta sekä haavan märkäistä erityystä, jolloin diagnoosi on yleensä helposti todettavissa. Kroonisissa infektioiden oireet ja kliiniset löydökset voivat olla vähäisiä ja epäspesifejä, mikä saattaa viivästyttää diagnoosin asettamista.

Kuvantamistutkimukset

Infektioepäilyssä MRI on ensisijainen kuvantamistutkimus. Rangan TT- ja natiiviröntgenkuvaus soveltuvat luudestruktion arviointiin ja mahdollisen leikkaushoidon suunnitteluun. PET-TT-tutkimus voi olla hyödyllinen epäiltäessä kroonista implanti-infektiota.

Veriviljelypositiivisilla potilailla muiden mahdollisten infektiotokusten selvittämiseksi harkitaan tapauskohtaisesti lisätutkimuksia. Näitä voivat olla esimerkiksi hampaiden panoraamakuvaus, vartalon TT tai sydämen läppien kaikukuvaus.

Laboratoriotutkimukset

Bakteeriviljelynäytteet pyritään ottamaan ennen antibiootihoidon aloitusta. Kaikilta potilailta otetaan veriviljelynäytteet. Mikäli infektio päätetään hoitaa konservatiivisesti, infektiopesäkkeestä otetaan neulanäyte viljelyä varten. Leikkaushoidon yhteydessä otetaan useita kudospaloja viljelynäytteiksi eri puolilta leikkausaluetta. PCR-tutkimus on erityisen hyödyllinen tilanteissa, joissa antibiootihoidon aloittaminen on ehditty aloittaa ennen näytteenottoa.

Kroonista instrumentoidun selän infektiota epäiltäessä poistettujen implanttien sonikaatiotutkimus voi helpottaa taudinaiheuttajan tunnistamista. Menetelmässä implantin pinnalle kiinnittyneet bakteerit irrotetaan ultraäänin avulla viljelyä ja jatkotutkimuksia varten.

Uusintaleikkauksen indikaatiot

Akuutti märkäinen infektio hoidetaan yleensä päivystysluonteisella leikkausalueen puhdistusleikkauksella. Välitöntä leikkaushoitoa puoltavat hermokompressiosta aiheutuvat neurologiset puutosoireet sekä vaikean systeemisen infektion merkit. Selkäydinkanavan märkäkertymät puoltavat leikkaushoitoa useammin kuin nikamavälilevyyn rajoittuva tulehdus.

Pelkkä antibioottihoito voi tulla kyseeseen, jos MRI-tutkimuksessa ei todeta selkeää märkäkertymää tai potilas ei ole leikkauskelpoinen. Mikäli vaste 2–3 vuorokauden asianmukaiseen antibioottihoitoon jää riittämättömäksi, leikkaushoitoa tulee harkita.

Leikkaushoito on tarpeen myös silloin, kun infektion aiheuttama kudostuho johtaa rangan rakenteelliseen epävakauteen.

Leikkaustekniikan erityispiirteet

Leikkauksessa otetaan aina bakteeriviljelynäytteet edustavista kohdista eri puolilta leikkausalueelta. Mikäli leikkausalueella on juoksevaa märkäeritettä, siitä otetaan näyte ruiskuun. Useimmiten kudospalat ovat diagnostisesti luotettavampia kuin eritenäytteet.

Infektion seurauksena leikkausalueen pehmytkudokset ovat usein turvonneet, mikä voi edellyttää laajempaa hermorakenteiden vapautusta. Rangan stabiileetin säilyttäminen on kuitenkin keskeistä. Kiinni olevat implantit ja luunsiirteet voidaan useimmiten jättää paikoilleen akuutin infektion yhteydessä.

Tavanomaisessa posteriorisessa infektiossa riittää yleensä aiemman leikkausalueen avaaminen, nekroottisen kudoksen poisto ja runsas huuhtelu. Infektoitunut diskusväli voidaan tyhjentää ja nikamaväli tarvittaessa luuduttaa, vaikka tutkimusnäyttö diskusvälin tyhjennyksen lisähyödystä onkin rajallinen.

Leikkausalueelle jätetään vähintään yksi imuun kytketty laskuputki poistamaan kertyvää eritettä. Laskuputki poistetaan, kun erityis on vähentynyt alle 100 ml vuorokaudessa.

Selkäleikkauksen jälkeisessä infektiossa leikkaushaava voidaan lähes aina sulkea revision jälkeen. Tämä helpottaa potilaan jälkihoitoa. Alipaineimuhoidosta selkäleikkausten jälkeisten infektioiden hoidossa on julkaistu tuore systemaattinen katsaus, jonka perusteella menetelmä voi toimia hyödyllisenä lisänä valikoiduissa tilanteissa. Näyttö perustuu kuitenkin pääosin retrospektiivisiin aineistoihin, ja menetelmän tehoa suhteessa muihin hoitovaihtoehtoihin tulisi arvioida satunnaistetuissa tutkimusasetelmissä.

Antibioottihoidon toteutus

Akuuttien postoperatiivisten selkäinfektioiden yleisin aiheuttaja on *Staphylococcus aureus*, ja ensivaiheen antibioottihoito suunnataan sitä vastaan. Tavallisena ensilinjan lääkkeenä käytetään kefuroksiimia. Antibioottihoitoa tarkennetaan viljely- ja herkkyysmääritysten tulosten valmistuttua. Sairaalahoidon aikana tulehdusarvoja (erityisesti CRP) seurataan säännöllisesti. Immuunivastetta heikentävät reumalääkkeet ja solunsalpaajat pyritään mahdollisuuksien mukaan tauottamaan.

Antibioottihoito suunnitellaan yhteistyössä infektiolääkärin kanssa. Tyypillisesti annetaan laskimonsisäistä antibioottihoitoa noin kahden viikon ajan, minkä jälkeen hoitoa jatketaan suun kautta 4–8 viikon ajan. Hoidon kestoon vaikuttavat taudinaiheuttaja ja mahdollinen leikkausalueen vierasmateriaali.

Huolellisesta mikrobiologisesta näytteenotosta huolimatta taudinaiheuttaja jää osassa selkäinfektioita tunnistamatta, erityisesti kroonisissa ja instrumentaatioon liittyvissä infektioissa. Näissä tilanteissa antibioottihoito määritetään todennäköisen taudinaiheuttajan perusteella yhteistyössä infektiolääkärin kanssa.

Leikkauksen jälkeinen seuranta

Potilaalle järjestetään kontrollikäynti infektiolääkärin vastaanotolle 4–6 viikon kuluttua antibioottihoidon aloittamisesta. Paranemista arvioidaan ensisijaisesti kliinisten oireiden ja tulehdusarvojen perusteella. Kuvantamislöydökset, erityisesti MRI-muutokset, voivat säilyä kuukausia infektion paranemisen jälkeen, minkä vuoksi rutiiniluonteinen uusintakuvaus ei ole yleensä perusteltua.

Ydinasiat

- Akuutti infektio ilmenee tyypillisesti 2–4 viikon kuluttua leikkauksesta
- MRI on ensisijainen kuvantamismenetelmä epäiltäessä postoperatiivista infektiota
- Viljelynäytteet tulee ottaa ennen antibioottihoidon aloitusta
- Leikkaushoidon tarve määräytyy kliinisen tilanteen ja kuvantamislöydösten perusteella

Kirjallisuutta

Chen SH, Chen WJ, Wu MH, et al. Postoperative infection in patients undergoing posterior lumbosacral spinal surgery: A pictorial guide for diagnosis and early treatment. *Clin Spine Surg* 2018;31:225-38.

Bürger J, Palmowski Y, Pumberger M. Comprehensive treatment algorithm of postoperative spinal implant infection. *J Spine Surg* 2020;6:793-9.

Khan SA, Choudry U, Salim A et al. Current management trends for surgical site infection after posterior lumbar spinal instrumentation: A systematic review. *World Neurosurg* 2022;164:374-80.

Pappalardo G, Schneider S, Kotsias A, et al. Negative pressure wound therapy in the management of postoperative spinal wound infections: a systematic review. *Eur J Orthop Surg Traumatol* 2024;34:2303-13.

4.4 Duravaurion korjaus

Jukka Huttunen

Duravauriolla tarkoitetaan aivoselkäydinnesteen (likvor) vuotoa duran ulkopuolelle. Vuoto voidaan todeta joko leikkauksen aikana tai postoperatiivisesti leikkausalueen dreenin kautta. Hoitamattomana duravaurio ja siihen liittyvä likvorvuoto voivat aiheuttaa pystyasennossa voimistuvaa päänsärkyä, niskakipua ja -jäykkyyttä, pahoinvointia, kaksoiskuvia, valonarkuutta ja tinnitusta. Pitkittynyt likvorvuoto voi johtaa meningiittiin tai kallonsisäisen paineen laskuun liittyvään aivorakenteiden kaudaaliseen siirtymään (pikkuaivoherniaatio).

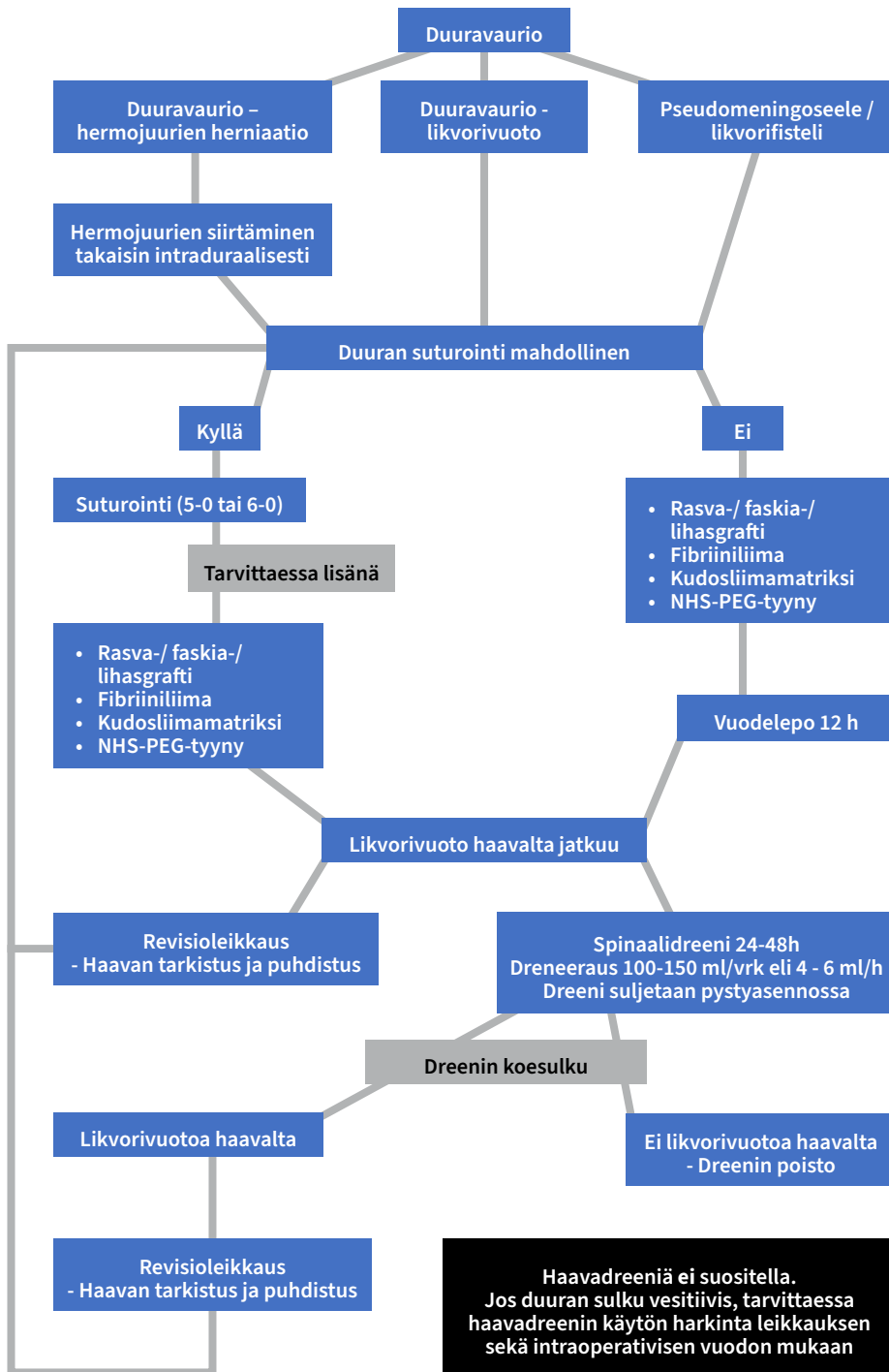
Pseudomeningoseele syntyy, kun likvoria vuotaa durakalvon ulkopuolelle ja kerääntyy selän pehmytkudoksiin muodostaen subarakdoinaalitilaan yhteydessä olevan nestekertymän. Pseudomeningoseelen ympärille voi ajan myötä kehittyä fibroottinen kapseli. Likvorifisteli puolestaan syntyy, kun aivoselkäydinnestettä vuotaa iholle esimerkiksi dreeniaukon tai leikkaushaavan kautta.

Duravaurion riski selkäkirurgiassa on kirjallisuuden mukaan noin 3–9 %. Se on yleisempi stenoosileikkauksissa kuin prolapsileikkauksissa. Riskitekijöitä ovat lannerangan alueen kirurgia, uusintaleikkaus, korkea ikä, tupakointi, ylipaino, leikkauksen laajuus, fasettikysta sekä aiemmat spinaali- tai epiduraalitalan injektiot.

Duravaurion ensisijainen hoito

Duravaurion ensisijainen hoito on vesitiivis sulku jatkuvalla (5–0 tai 6–0) ompeleella. Tarvittaessa dekompressiota laajennetaan ja duraa paljastetaan lisää, jotta ompelu voidaan toteuttaa hallitusti. Mikäli hermojuuria on prola-
boitunut duran ulkopuolelle, ne reponoidaan takaisin duratilaan esimerkiksi tylpällä dissektorilla.

Duravaurion sulku voidaan tarvittaessa varmistaa kudoksiinmatriksilla, NHS-PEG-tiivistetyynillä, fibriiniliimalla ja/tai autologisilla rasva-, lihas- tai faskiasiirteillä. Jos duravaurion suora ompelu ei ole mahdollista, sulku toteutetaan näillä vaihtoehtoisilla menetelmillä.



Kuva 1. Duravaurion korjausalgoritmi.

Postoperatiivinen hoito ja likvorvuodon jatkuminen

Mikäli duravaurio saadaan korjattua vesitiiviiksi, pitkäaikainen postoperatiivinen vuodelepo ei yleensä ole tarpeen. Lyhyt, noin 12 tunnin vuodelepo voi kuitenkin vähentää likvorin aiheuttamaa painetta korjauskohdassa.

Jos likvorvuoto jatkuu asianmukaisesta korjauksesta huolimatta, hoitovaihtoehtoina ovat revisioleikkaus ja duran uudelleenkorjaus tai spinaalidreenin asettaminen. Likvorin dreneeraus vähentää painetta vaurioalueella ja tukee korjauksen onnistumista. Spinaalidreeni suljetaan aina potilaan ollessa pystyasennossa. Vuorokaudessa dreneerataan yleensä noin 100–150 ml likvoria (4–6 ml tunnissa). Hoitoa jatketaan tavallisesti 24–48 tunnin ajan, minkä jälkeen tehdään dreenin koesulku. Mikäli likvorvuoto lakkaa, dreeni poistetaan. Vuodon jatkuessa dreneerauksesta huolimatta vaurio korjataan uusintaleikkauksessa.

Oireinen pseudomeningoseele tai iholle vuotava likvorifisteli korjataan uusintaleikkauksessa, usein yhteistyössä plastiikkakirurgin kanssa.

Haavan sulku ja dreenin käyttö

Eryityisesti duravaurion yhteydessä faskian vesitiivis sulku on tärkeä. Haavadreenien rutiininomaista käyttöä ei suositella duravaurion korjauksen jälkeen. Mikäli duran sulku on vesitiivis, haavadreenin käyttöä voidaan harkita; tällöin dreeni tunneloidaan subkutaanisesti likvorifistelin riskin pienentämiseksi ja pidetään laskuputkena.

Ennuste

Useimpien tutkimusten perusteella asianmukaisesti hoidettu duravaurio ei heikennä selkäleikkauksen lopullista toiminnallista tulosta. Duravaurion jälkeen potilaalla voi kuitenkin esiintyä enemmän päänsärkyä ja selkäkipua. Duravaurioon liittyy myös kohonnut postoperatiivisen infektion, deliriumin ja neurologisen puutosoireen riski.

Ydinasiat

- Duravaurio edellyttää huolellista intraoperatiivista tunnistamista ja asianmukaista korjausta
- Vesitiiviin sulun jälkeen pitkäaikaista vuodelepoa ei yleensä tarvita
- Jos likvorvuoto jatkuu, hoitovaihtoehtoina ovat revisioleikkaus tai lyhytaikainen spinaalidreenin käyttö
- Asianmukaisesti hoidettu duravaurio ei useimmiten heikennä selkäleikkauksen toiminnallista lopputulosta

Kirjallisuutta

Takenaka S, Makino T, Sakai Y, et al. Prognostic impact of intra- and postoperative management of dural tear on postoperative complications in primary degenerative lumbar diseases. *Bone Joint J.* 2019;101-B:1115-21.

Tang J, Lu Q, Li Y, et al. Risk factors and management strategies for cerebrospinal fluid leakage following lumbar posterior surgery. *BMC Surg* 2022;22:30.

Strömqvist F, Sigmundsson FG, Strömqvist B, et al. Incidental durotomy in degenerative lumbar spine surgery - a register study of 64,431 operations. *Spine J* 2019;19:624-30.

Papavero L, Engler N, Kothe R. Incidental durotomy in spine surgery: first aid in ten steps. *Eur Spine J* 2015;24:2077-84.

Ulrich NH, Burgstaller JM, Brunner F, et al. The impact of incidental durotomy on the outcome of decompression surgery in degenerative lumbar spinal canal stenosis: analysis of the Lumbar Spinal Outcome Study (LSOS) data - a Swiss prospective multi-center cohort study. *BMC Musculoskelet Disord* 2016;17:170.

Takenaka S, Makino T, Sakai Y, et al. Dural tear is associated with an increased rate of other perioperative complications in primary lumbar spine surgery for degenerative diseases. *Medicine (Baltimore)* 2019;98:e13970.

4.5 Postoperatiivinen epiduraalihakematooma: diagnostiikka ja hoito

Jukka Huttunen

Selkäleikkaus on yleisin spinaalikanavan epiduraalihakematooman syy. Uusin-taleikkaukseen johtavan epiduraalihakematooman ilmaantuvuus lannerangan leikkauksissa on keskimäärin 0.6 %. Tuoreessa meta-analyysissä riski todettiin kohonneeksi erityisesti deformiteettikirurgiassa ja mini-invasiivisissa toimenpiteissä, kun taas antikoagulaatiohoidon tai trombiiprofylaksian ei ole osoitettu lisäävän epiduraalihakematooman riskiä.

Oirekuva ja diagnostiikka

Kliinisesti merkittävä postoperatiivinen epiduraalihakematooma aiheuttaa tyypillisesti voimakasta paikallista selkäkipua, joka voi säteillä raajoihin. Hakematooma voi johtaa eteneviin neurologisiin puutosoireisiin selkäytimen tai hermojuurten kompression seurauksena. Oireet ilmenevät useimmiten motorisena heikkoutena, sensorisina puutoksina tai näiden yhdistelmänä. Vaikeissa tapauksissa potilaalle voi kehittyä para- tai tetrapareesi tai cauda equina -oireyhtymä.

Postoperatiivinen epiduraalihakematooma diagnosoidaan ensisijaisesti MRI-tutkimuksella, joka sallii hakematooman paikantamisen, sen laajuuden arvioinnin ja hermorakenteiden kompression toteamisen.

Hoidon indikaatiot

Postoperatiivisen epiduraalihakematooman hoidosta ei ole julkaistu vertailevia satunnaistettuja tutkimuksia, joissa ei-leikkauksellista ja leikkaushoitoa olisi systemaattisesti verrattu. Retrospektiivisten, lähinnä spontaaneja epiduraalihakematoomia koskevien potilassarjojen perusteella leikkaushoitoon on lähdetty tilanteissa, joissa potilaalla on merkittävää selkäkipua, kipu säteilee raajoihin tai potilaalla todetaan merkittävä tai etenevä neurologinen puutosoireisto.

Leikkaushoidon periaatteet

Leikkauksessa poistetaan epiduraalitalan täyttävä hyytynyt veri ja vapautetaan selkäydin tai hermojuuret mekaanisesta paineesta. Useimmiten riittävä dekompressio saavutetaan alkuperäisen leikkausalueen kautta. Kirurgisesti on tärkeä

tunnistaa hematooman laajuus ja sijainti sekä varmistaa riittävä näkyvyys koko kompression alueelle, tarvittaessa dekompressiota laajentamalla.

Huolellinen hemostaasi on keskeinen osa toimenpidettä, erityisesti potilailla, joilla on antikoagulaatiohoito tai verenvuototaipumus. Leikkauksen jälkeen potilaan neurologista tilaa seurataan tiiviisti. Uusiutuvan epiduraalihakematomian mahdollisuus tulee pitää mielessä.

Ennuste ja toipuminen

Neurologisen toipumisen kannalta keskeisimpiä ennustetekijöitä ovat potilaan preoperatiivinen neurologinen status ja hermokompression kesto. Mitä nopeammin oireiden kehittymisen jälkeen hematooma evakuoidaan, sitä parempi ennuste. Yli 24 tuntia jatkunut paraplegia ennustaa huonoa lopputulosta.

Valtaosa potilaista toipuu hyvin asianmukaisen ja oikea-aikaisen leikkaushoidon jälkeen. Varhainen tunnistaminen, ripeä hoitopäätös ja hematooman huolellinen evakuointi ovat keskeisiä edellytyksiä hyvälle lopputulokselle.

Tekijä & vuosi	Maa	Tutkimuksen tyyppi	Potilaiden määrä	Oireet, joiden perusteella epiduraalihakematooma on leikattu
Shin JJ et al 2006	Etelä-Korea	retrospektiivinen	14	1/14 kipu 7/14 osittainen selkäydinvario 7/14 täydellinen selkäydinvario
Baeesa S et al 2019	Kanada & Saudi-Arabia	retrospektiivinen	14	14/14 kipu ja etenevä neurologinen oire 8/14 paraplegia 3/14 parapareesi 3/14 tetrapareesi
Lawton MT et al 1995	USA	retrospektiivinen	30	18/30 kipu 30/30 etenevä neurologinen oire 24/30 Frankel A-C
Rohde et al 2000	Saksa	retrospektiivinen	26	11/26 kipu 18/26 osittainen selkäydinvario 8/26 täydellinen selkäydinvario
Liao C-C et al 2004	Taiwan	retrospektiivinen	34/35	33/35 kipu 2/35 radikulopatia tai cauda 27/35 selkäydinvarion (myelopatia) oireet
Bakker Na et al 2015	Alankomaat	metaanalyysi	617	89 % niska- tai selkäkipu 6 % raajoihin säteilevä kipu 80 % selkäydin kompressio 17 % cauda equina kompressio 4 % hermojuurikompressio 441/617 Frankel A-C

Ydinasiat

- Leikkaushoidon indikaatio perustuu oireisiin ja löydöksiin
- Nopea kirurginen dekompressio parantaa ennustetta
- Kirurgisen hoidon tavoitteena on riittävä dekompressio ja huolellinen hemostaasi
- Oikea-aikaisella hoidolla ennuste on yleensä hyvä

Kirjallisuutta

Chen Q, Zhong X, Liu W, et al. Incidence of postoperative symptomatic spinal epidural hematoma requiring surgical evacuation: a systematic review and meta-analysis. *Eur Spine J* 2022;31:3274-85.

Nerelius F, Sigmundsson FG, Karlén N, et al. Patient-reported outcome after surgical evacuation of postoperative spinal epidural hematomas at one-year follow-up. *Spine* 2024;49:701-7.

4.6 Tyypilliset potilasvahingot selkäkirurgiassa

Eero Hirvensalo

Suomessa tehdään vuositason noin 12000 selkäkirurgista leikkausta. Valtaosa toimenpiteistä on elektiivistä kirurgiaa selkärangan degeneratiivisten ongelmien vuoksi, mutta myös kiireellisesti ja päivystyksellisesti hoidettavia tilanteita tulee verraten paljon. Toiminta on teknisesti vaativaa, ja pienetkin poikkeamat toimenpiteen aikana voivat johtaa merkittäviin komplikaatioihin.

Potilasvahinkolain perusteella potilaalle voidaan korvata syntynyt komplikaatio hoitovahinkona silloin, kun arvioidaan, että vahinko olisi ollut vältettävissä toisin toimien. Arvioinnin mittapuuksi on asetettu abstrakti kokeneen ammattihenkilön toimintataso. Korvattavuus edellyttää, että potilaalle on aiheutunut henkilövahinko, joka on seurausta hoidosta. Selkäkirurgiassa arviointi on usein vaativaa, koska hoidon lopputulos voi olla epätydyttävä, vaikka toimenpiteen suoritus olisi ollut asianmukainen.

Korvatut infektiovahingot eivät kuvasta selkäleikkauksiin liittyvää infektioriskiä, sillä nykyisen lain tulkinnan mukaisesti vain pieni osa leikkauksiin liittyvistä infektioista on korvattavia. Valtaosa infektioista jää korvausjärjestelmän ulkopuolelle niin sanotun siedettävyyssperiaatteen mukaisesti. Selkäkirurgiassa korvatut vahingot ovatkin valtaosaltaan hoitovahinkoja. Vuonna 2024 selkäkirurgiaan liittyviä potilasvahinkoja korvattiin välilevysairauksien diagnoosiryhmässä (M51) yhteensä 101, joista 60 liittyi toimenpiteeseen ja 41 muuhun toimintaan, lähinnä diagnostiikan ja hoidon viiveeseen. Selkäydinkanavan ahtauman diagnoosiryhmässä (M48) korvattuja vahinkoja ratkaistiin 95. Näistä 75 liittyi leikkaukseen ja 20 muuhun toimintaan.

Hermojuurivaurio

Yleisimmät leikkauksiin liittyvät korvattavat vahingot ovat hermojuurivaurioita. Vaurion syntymekanismi on usein tunnistettavissa leikkauskertomuksesta. Vaurio on voinut aiheutua esimerkiksi instrumentin, poran, pihdin tai muun välineen suorasta kontaktista hermorakenteeseen. Ongelmalliseksi arvioinnin tekee se, että suoraa vauriomekanismia ei aina ole kirjattu, vaikka potilaalle ilmaantuu postoperatiivisesti selvä tuore hermojuurivaurio.

Potilasvakuutuskeskuksen tulkinnan mukaan hermon ohimenevä ärsytys tai palautuva osittainen toimintahäiriö ei lähtökohtaisesti johda korvaukseen, mutta pysyvä ja hermoratutkimuksella (ENMG) varmistettu

akuutti juurivaurio on lähtökohtaisesti korvattava. Arviointiin vaikuttavat kuitenkin tapauskohtaisesti muun muassa aiemmin todetut hermovauriot sekä esimerkiksi arpisissa olosuhteissa tehdyn leikkauksen erityispiirteet.

Duravaurio

Hermovauriot liittyvät usein duravaurioihin. Duravaurio ilman hermovauriota on tunnettu ja mahdollinen leikkauksen seuraus, eikä se sellaisenaan ole korvattava. Duravaurio tulisi kuitenkin pääsääntöisesti havaita leikkauksen aikana, jolloin se voidaan välittömästi korjata. Mikäli vauriota ei kirjata leikkauksertomukseen eikä korjaustoimenpidettä tehdä ja potilas joutuu tämän vuoksi uusintaleikkaukseen, uusi toimenpide katsotaan pääsääntöisesti korvattavaksi. Etenkin arpisissa olosuhteissa syntyvä tai duran ventraalipinnalla sijaitseva vaurio voi kuitenkin jäädä havaitsematta, jos selkäydinnesteen vuoto on vähäistä. Selkeissä vaurioissa vuodon havaitsemista jo leikkauksitilanteessa voidaan kuitenkin pitää lähtökohtaisena odotuksena.

Väärään väliin kohdistunut leikkaus

Väärän välin kirurgia on katsottu korvattavaksi silloin, kun toimenpide on viety päätökseen väärässä tasossa avaamalla diskusväli, tekemällä laaja dekompressio tai luuduttamalla kyseiset nikamat. Korvausta ei ole myönnetty tilanteissa, joissa väärä taso on tunnistettu leikkausalueen lähestymisen aikana ja varsinainen toimenpide on tehty oikeaan tasoon.

Implanttikomplikaatiot

Pedikkeliruuvien tai interkorporeaali-implanttien aiheuttamat vahingot liittyvät useimmiten hermojuurien tai medullan vaurioon implanttien virheel-lisen asemoinnin takia. Näistä seuraa useimmiten uusintaleikkauksen tarve. Pelkkä pedikkeliruuvien kulkeutuminen osittain luurakenteen ulkopuolelle ei sellaisenaan oikeuta korvaukseen, ellei siitä aiheudu henkilövahinkoa. Navi-gaatiotekniikoiden yleistyminen on osaltaan kiristänyt vaatimuksia ruuvien asemoinnin suhteen, mutta virheellisiä asemointeja todetaan myös näiden tekniikoiden yhteydessä. Siten ehdottomuutta ruuvien oikean asemoinnin osalta ei voi pitää oikeutettuna. Arvioinnissa ratkaisevaa on, aiheutuuko ruuvien virheasennosta potilaalle henkilövahinko.

Interkorporeaali-implanttien puutteellinen aseointi voi aiheuttaa vaurioita selkäyttimeen tai hermojuuriin. Lähtökohtaisesti tämänkaltaisten

vaurioiden synty on katsottu vältettäväksi, ja korvauseruste on tällöin ollut olemassa.

Riittämätön toimenpide

Toimenpide voi myös jäädä riittämättömäksi. Esimerkiksi merkittävän steenoosin yhteydessä tehty riittämätön dekompressio, joka edellyttää varhaista uusintatoimenpidettä, katsotaan korvattavaksi. Riittämättömän välilevytyrän poiston tulkinnessa (residuaaliprolapsi vs. residiiviprolapsi) on otettu huomioon uusiutuneen välilevytyrän mahdollisuus tilanteissa, joissa oireiden jatkuessa uudessa MRI-tutkimuksessa todetaan primaaritulannetta vastaava löydös. Arviossa huomioidaan mahdolliset aiemmat leikkaukset, alueen arpisuus sekä tekniset riskit, jotka voivat tehdä prolapsin poistosta potilaalle haitallisen tai mahdottoman. Riittämättömän toimenpiteen arviointi ei näissä tapauksissa kuitenkaan aina ole varmuudella oikea.

Postoperatiivinen infektio

Infektiovahinkojen osalta korvattavuus on katsottu perustelluksi tilanteissa, joissa potilaalla ei ole ollut merkittäviä infektiolle altistavia riskitekijöitä, haavan hoito on edellyttänyt useita toimenpiteitä, sairaalahoito on pitkittynyt viikkojen mittaiseksi ja infektiosta on jäänyt potilaalle pysyvä haitta. Tavallisiin infektioihin liittyvät 1–3 revisioleikkausta ilman jälkiseuraamuksia on pääsääntöisesti arvioitu potilaan siedettäväksi komplikaatioksi, eikä korvausta ole myönnetty.

Postoperatiivinen epiduraalihakemoama

Verenvuoto leikkausalueelle on sinänsä tunnettu ja mahdollinen seuraus leikkauksen jälkeen, eikä se yksinään muodosta korvauserustetta. Mikäli potilaalle kehittyy neurologisia oireita eikä verenpurkauman diagnostiikka ja hoito toteudu viiveettä, korvauseruste kuitenkin täyttyy. Etenevässä halvaustilanteessa verenpurkauman poisto tulee toteuttaa viipymättä. Päivystyksellisessä toiminnassa hyväksyttynä aikatauluna on pidetty keskimäärin noin vuorokauden kuluessa toteutuvaa hoitoa, mutta selkäkirurgiassa etenevän neurologisen puutoksen yhteydessä arvioinnissa on oltu erityisen kriittisiä. Järjestelmän tulee mahdollistaa reagointi vakavaan komplikaatioon jopa tuntien kuluessa leikkauksen päätöksestä.

Yhteenveto

Selkäkirurgian hoitovahinkojen arviointiin ei ole olemassa kattavia yksityiskohtaisia ohjeita. Kokeneen ammattihenkilön toimintatase säilyy arvioinnin keskiössä abstraktina käsitteenä, jota on tarkistettava hoitokäytäntöjen muuttuessa. Selkäkirurgiyhdistyksellä ja yksittäisillä selkäyksiköillä on tärkeä rooli korvauslinjan arvioinnissa ja palautteen antamisessa.

Korvattavien potilasvahinkojen taustoja, vahinkokertymiä sekä muita vakavia komplikaatioita ja poikkeamia on tärkeää käsitellä koulutuksellisesti sekä klinikoissa että alan yhdistyksessä. Harvinaisista tapauksista saatu oppi voidaan hyödyntää koko selkäkirurgisen yhteisön hyväksi. Vastaavasti merkittävien vahinkokertymien voidaan olettaa ohjaavan koulutusta ja toimintaa tehokkaammin potilasturvallisuutta parantavaan suuntaan.

Lähteenä käytetty Potilasvakuutuskeskuksen vuosittain julkaisemia potilasvahinkotietoja 2015–2025.

5

Selkäleikkausten arkivaikuttavuuden arviointi

Tässä luvussa tarkastellaan selkäkirurgian vaikuttavuutta arjen kliinisessä todellisuudessa. Kansalliset rekisterit tarjoavat tärkeän näkökulman siihen, miten selkäkirurgia toimii laajassa potilasjoukossa, erilaisissa yksiköissä ja pitkällä aikavälillä.

Tämä luku esittelee ruotsalaisen (Swespine) ja suomalaisen (FinSpine) rekisterin periaatteita, käyttöä ja merkitystä selkäkirurgian laadun, turvallisuuden ja vaikuttavuuden arvioinnissa. Tavoitteena on kuvata, miten systemaattisesti kerätty potilas- ja hoitodata voi tukea kliinistä päätöksentekoa, vertaiskehittämistä ja potilaskeskeistä hoitoa.

Rekisteritiedon vahvuus on sen kyky tehdä näkyväksi hoidon todelliset vaikutukset: ketä leikkaus hyödyttää, missä tilanteissa tulokset jäävät vaatimattomiksi ja millaisia riskejä hoitoon liittyy. Samalla luku korostaa rekisteritiedon tulkinnan edellytyksiä, kuten kattavuutta, seuranta ja potilasjoukon lähtötilanteen huomioimista, sekä näiden merkitystä rekisteridatan luotettavan arvioinnin kannalta.

Tämä luku on tarkoitettu ajattelun tueksi. Se kutsuu pohtimaan selkäkirurgian vaikuttavuutta oman työn, oman yksikön ja koko hoitojärjestelmän näkökulmasta – ja sitä, miten rekisteritieto voi parhaimmillaan toimia potilaan ja lääkärin yhteisen päätöksenteon välineenä.

5.1 The role of national spine registries in quality improvement and clinical decision-making – Experiences from Swespine

Peter Fritzell, Catharina Parai, Olle Hägg

Purpose of national spine registries

National spine registries play a central role in the systematic evaluation of surgical spine care. By prospectively collecting standardized data on indications, interventions, outcomes, and adverse events, registries provide a foundation for quality assurance, benchmarking, and clinical research. Ultimately, the purpose is to support evidence-based decision-making, improve patient outcomes, and ensure that healthcare resources are used effectively.

The Swedish Spine Register, Swespine, has been used in routine clinical practice for almost 30 years and is one of the longest-running national quality registries in spine surgery. It is part of a broader national strategy in Sweden to collect and utilize structured healthcare data to monitor and improve care from both patient and professional perspectives.

Why registry data matter more than medical records alone

Although much of the same information exists in medical records, the key advantage of registry data lies in its prospective structure and standardized content. Registry data are collected in a uniform manner across clinics and time, which allows reliable evaluation and comparison of outcomes at both the individual clinic and national level. This makes registries particularly suitable for longitudinal analyses, benchmarking, and quality improvement initiatives.

Prerequisites for reliable registry-based evaluation

For registry data to be meaningful, several fundamental requirements must be met. High **coverage**, meaning that most clinics performing spine surgery actively report data, is essential. Equally important is **completeness**, referring to the proportion of treated patients who are enrolled in the registry

at the time of surgery. Finally, a sufficient rate of **follow-up** is required to draw reliable conclusions regarding outcomes.

Without adequate coverage, completeness, and follow-up, benchmarking and performance evaluation risk becoming misleading rather than informative.

Case-mix adjustment – A prerequisite for fair benchmarking

Another critical aspect of registry-based evaluation is **case-mix adjustment**. Spine clinics often treat different patient populations with respect to age, comorbidity, symptom duration, and disease severity. Direct comparison of outcomes without adjustment for these factors may falsely suggest differences in performance when they merely reflect variation in patient characteristics.

Experience from Swespine has repeatedly demonstrated that apparent differences between clinics often diminish or disappear after appropriate adjustment for case-mix, emphasizing the importance of statistical rigor in benchmarking and quality assessment.

What data should be collected in a surgical spine registry

The primary objective of data collection in a surgical spine registry is to capture change over time – both improvements and failures – following intervention. Baseline data are required both to define diagnostic groups and to characterize patients sufficiently for case-mix adjustment.

Established predictors of outcome after spine surgery include age, sex, smoking habits, duration of symptoms, baseline pain and disability, walking capacity, and use of analgesics. Additional factors such as education level, country of birth, and mental health have also been shown to influence outcomes in degenerative spine disorders.

Balancing data completeness and patient compliance

While there is a natural temptation to collect as many variables as possible, registry design must balance comprehensiveness against feasibility. Excessive data collection increases the risk of non-response and threatens patient compliance, particularly at long-term follow-up.

In practice, maintaining high response rates is more important than capturing every potentially relevant variable, as incomplete data undermine the validity of all analyses.

Patient-reported outcome measures as the core of outcome assessment

Patient-reported outcome measures (PROMs) form the cornerstone of outcome assessment in spine registries. Pain intensity, physical function, and health-related quality of life are the most relevant outcomes in degenerative spine surgery, as there are no reliable objective measures that reflect the patient's perceived benefit from treatment.

Commonly used PROMs in Swespine include numeric rating scales (NRS) for pain, the Oswestry Disability Index (ODI) for physical function, and the EQ-5D for health-related quality of life and health economic evaluation. Despite their limitations, PROMs remain the most valid indicators of success or failure from the patient's perspective.

The surgeon's role and the challenge of complication reporting

In Swespine, most collected data are provided directly by patients. The surgeon's primary responsibility is to report the surgical diagnosis, type of procedure, implants used, and perioperative adverse events.

Accurate reporting of complications is particularly important, yet also one of the most vulnerable aspects of registry data. Time constraints and reporting fatigue may lead to underreporting, which compromises the ability of registries to detect and reduce adverse events. This challenge highlights the need for simple, well-integrated reporting systems.

Timing of follow-up – Balancing scientific rigor and feasibility

The timing and number of follow-ups involve both methodological and practical considerations. Early follow-up may be useful for capturing perioperative complications and patient satisfaction with hospital care, but frequent follow-ups substantially reduce compliance.

Based on long-term experience, Swespine has adopted one-year follow-up as the primary evaluation point, by which time most improvements and deteriorations have occurred and major adverse events have been documented. A two-year follow-up has been retained mainly for scientific and health economic analyses, particularly in cost-effectiveness studies where indirect costs such as sick leave are substantial.

Long-term follow-up at five or ten years is desirable but must be interpreted with caution due to loss to follow-up and diminishing reliability of subjective outcome measures over time. Nevertheless, registry data combined with national healthcare databases offer unique opportunities to study long-term outcomes, healthcare utilization, and societal costs.

From registry data to changes in clinical practice

One of the major strengths of national spine registries is their ability to influence clinical practice. In Sweden, registry data have contributed to changes in surgical strategies, supported the avoidance of unnecessary implants in lumbar spinal stenosis, and enabled systematic evaluation of treatment outcomes over time.

Registry data have also enabled the development of clinical decision-support tools. The Dialogue Support tool (www.swespine.se) visualizes predicted outcomes based on registry data and facilitates shared decision-making between physician and patient by illustrating expected benefits and risks of different treatment options. This approach strengthens patient involvement and aligns treatment choices with realistic expectations.

Concluding reflections – What makes a national spine registry valuable

In conclusion, national spine registries such as Swespine demonstrate how systematically collected real-world data can support quality improvement, benchmarking, research, and patient-centered care. When coverage, completeness, and follow-up are sufficiently high, registry data provide reliable and clinically relevant knowledge that complements randomized trials and enhances everyday clinical decision-making.

Registries therefore represent a powerful instrument – not only for professionals and healthcare systems, but ultimately for patients.

5.2 Kansallinen selkärekisteri FinSpine

Liisa Pekkanen, Johan Marjamaa

Kansallisen selkärekisterin (FinSpine) tavoitteena on tuottaa luotettavaa, vertailukelpoista ja kliinisesti merkityksellistä tietoa Suomessa tehtävästä selkäkirurgiasta. Rekisteri mahdollistaa leikkausaiheiden, hoidon toteutuksen, turvallisuuden ja tulosten tarkastelun sekä yksikkötasolla että kansallisesti. Samalla se tukee hoidon yhdenvertaisuuden arviointia ja selkäkirurgian arkivaikuttavuuden ja laadun systemaattista kehittämistä.

Ajatus kansallisen selkärekisterin perustamisesta syntyi jo Suomen Selkäkirurgiyhdistyksen perustamisen aikaan 2000-luvun alussa, osin Ruotsin SweSpine-rekisterin esimerkin ja hyvien kokemusten pohjalta. Tavoitteena oli kerätä demografista ja kliinistä tietoa Suomessa tehtävistä selkäleikkauksista sekä niiden välittömistä ja pitkäaikaisista tuloksista ja mahdollisista alueellisista eroista. Rekisterityö käynnistyi konkreettisesti vuonna 2015 selkärekisterityöryhmän perustamisen myötä. Systemaattinen tiedonkeruu alkoi vuonna 2017, kun Suomen Selkäkirurgiyhdistyksen mandaatilla ortopedien ja neurokirurgien kesken saavutettiin konsensus kerättävästä tietosisällöstä ja rekisteriohjelma saatiin valmiiksi järjestelmätoimittajan kanssa.

FinSpine on suunniteltu osaksi kliinistä arkea. Rekisteritiedonkeruu toteutetaan potilastietojärjestelmiin integroitavissa olevan erillistietojärjestelmän avulla. Mahdollisimman suuri osa tiedosta pyritään keräämään automaattisesti, ja potilaan raportoima tieto kerätään pääosin sähköisesti ennalta määritellyissä aikapisteissä. Diagnoosit ja toimenpiteet ilmoitetaan selkäkirurgiaan suunnitellun, yleistä ICD-luokitusta täsmällisemmän termistön avulla. Kirurgin täytettävä osuus on tehty tarkoituksella kevyeksi: tarvittavien tietojen kirjaaminen vie tyypillisesti alle minuutin leikkausta kohden.

Potilaan raportoima tieto on FinSpinessä keskeisessä roolissa. Selkäkirurgiassa potilaan kokemus oireista, toimintakyvystä ja hoidon hyödyistä ei ole pääteltävissä pelkästään kliinisistä tai radiologisista löydöksistä. FinSpine kerää potilaan raportoimia tulostittareita (PROM) ja hoitokokemusta kuvaavia mittareita (PREM) kansainvälisten suositusten mukaisesti. Käytössä oleviin PROM-mittareihin kuuluvat muun muassa Oswestry Disability Index (ODI), kipua kuvaavat VAS-asteikot sekä elämänlaatua mittaava EQ-5D-5L. Näitä täydentävät yksikertaiset PREM-kysymykset, jotka koskevat esimerkiksi potilaan tyytyväisyyttä leikkauspäätökseen ja koettuun hoitotulokseen (kts. Tietolaatikko). Yhdessä nämä mittarit antavat tasapainoisen ja potilaskeskeisen kuvan hoidon tuloksista ja laadusta.

Rekisterin valtakunnallinen kattavuus on vajaassa kymmenessä vuodessa saavuttanut hyvän tason. FinSpine on käytössä kaikissa selkäkirurgiaa tekevissä julkisissa sairaaloissa ja suurimmilla yksityisillä toimijoilla. Kirurgien rekisterinkäyttöä seurataan ja yksikkökohtaisia käyttöasteita käsitellään avoimesti vertaiskehittämisen hengessä, muun muassa Selkäkirurgiyhdistyksen vuosikokousten yhteydessä. Potilaiden vastausaktiivisuus on rekisterityön haasteellisin osa-alue: pelkän sähköisen kyselyjärjestelmän varassa vastausprosentti jää noin 60 %:iin; yksiköissä, joissa rekisterikoordinaattorit aktiivisesti tukevat seurantaan, päästään yli 80 % kattavuuteen. Riittävä potilaskattavuus on edellytys rekisteridatan luotettavalle tulkinnalle.

FinSpine siirtyi vuonna 2023 osaksi Terveyden ja hyvinvoinnin laitoksen (THL) lakisääteisiä laaturekistereitä. Rekisterin tiedot kootaan THL:ään, joka käsittelee ja analysoi aineistoa sekä raportoi tuloksista säännöllisesti. Vuosittain julkaistaan kansallinen raportti (https://www.thl.fi/kansallisten-laaturekisterien-raportit/selkarekisteri/selkarekisteri_kokosuomi.html), ja eri yksiköillä on käytössään reaaliaikainen raportointityökalu oman toimintansa seuraamiseen. Raportointityökalussa data on aggregaattitasoista eli yksittäisiä potilaita ei tiedoista voi tunnistaa. Rekisteritietoa hyödynnetään päätöksenteon tukena sekä yksikkö- että aluetasolla ja kansallisesti.

Oleellinen osa FinSpinen toimintaa on tutkimus. Rekisteriaineistoa käytetään sekä THL:n sisäisissä tutkimuksissa, että erillisellä Findata-luvituksella toteutetuissa hankkeissa. Rekisteritutkimus ei ainoastaan tuota uutta tietoa, vaan myös parantaa tiedon laatua: aineiston systemaattinen läpikäynti auttaa tunnistamaan virheitä ja virheellisiä kirjaamiskäytäntöjä sekä kehittämiskohteita.

Viime vuosina FinSpine on laajentunut pelkästä leikkausrekisteristä laajemmaksi tietotuotannon kokonaisuudeksi. THL:n tiedonsaantioikeuksien ja toisilainsäädännön myötä rekisteritietoa voidaan yhdistää muihin kansallisiin tietovarantoihin, kuten Kelaan, HILMO- ja AvoHILMO-rekistereihin sekä Eläketurvakeskuksen, Tilastokeskuksen ja Digi- ja väestöviraston aineistoihin. Tämä mahdollistaa selkäpotilaan hoitopolun tarkastelun perusterveydenhuollosta erikoissairaanhoidon ja pitkälle leikkauksen jälkeiseen seurantaan, mukaan lukien esimerkiksi palveluiden käyttö, erilaiset etuudet ja lääkitys. Laajennettu tietopohja avaa myös mahdollisuuden vertailla kirurgisesti ja ei-leikkauksellisesti hoidettuja potilaita.

FinSpine muodostaa keskeisen työkalun maamme selkäkirurgian laadun, arkivaikuttavuuden ja yhdenvertaisen toteutumisen arvioinnissa ja kehittämisessä. Rekisterin tuottama tieto palvelee kliinistä päätöksentekoa, vertaiskehittämistä ja tutkimusta – viime kädessä potilaiden entistä parempaa hoitoa.

Tietolaatikko

Nyt kun olette läpikäynyt selkäleikkauksen ja tiedätte saavutetun tuloksen, tulisitteko edelleen leikkaushoitoon vastaavanlaisessa tilanteessa kuin teillä oli?

- kyllä
- en
- en ole varma

Ovatko niska/selkä/raajaoireenne nyt?

- parempi
- samanlainen
- huonompi kuin ennen leikkausta

Mikä on käsityksenne teille tehdystä selkäleikkauksesta?

- olen tyytyväinen
- en osaa sanoa
- olen tyytymätön

6

Epilogi

It took a long time coming.

Tulevaisuus on alkuun vain idea. Ajatus tästä kirjasta syntyi vuonna 2010, kun näin *Hyvä hoito lonkan ja polven tekonivelkirurgiassa* -kirjan ensimmäisen painoksen. Idea jäi pitkäksi aikaa pelkäksi ideaksi, ja sen konkreettinen toteuttaminenkin osoittautui kaikkea muuta kuin suoraviivaiseksi. Olen kuitenkin iloinen ja kiitollinen siitä, että kirja valmistuu juuri vuonna 2026, samaan aikaan kun Suomen Selkäkirurgiyhdistys ry juhlistaa 25-vuotista taivaltaan.

Tämän kirjan syntyminen ei olisi ollut mahdollista ilman toimituskunnan ja kirjoittajien vahvaa sitoutumista. Toimituskunta on vastannut kirjan linjasta, rakenteesta ja sisällöllisestä yhtenäisyydestä sekä lukuisista harkituista rajauksista, joita tämänkaltaisen kokonaisuus väistämättä edellyttää. Kirjoittajat ovat tuoneet teokseen oman erityisosaamisensa, kliinisen näkemyksensä ja valmiuden tarkastella myös oman työnsä epävarmuuksia avoimesti. Yhteinen tahto rakentaa käytännönläheinen ja potilaan etua korostava kokonaisuus näkyy kirjan jokaisessa luvussa.

Toimituskunnan päätöksellä kirjassa on sallittu ammattikielen käyttö. Tavoitteena on ollut kirjoittaa ensisijaisesti kollegoille: selkäkirurgiaa tekeville ja selkäpotilaita hoitaville lääkäreille, joille käsitteet, nyanssit ja hoitopäätösten taustalla oleva ajattelu ovat arkipäivää. Lähdekirjallisuudessa on pyritty yhdistämään tuoreinta tutkimusnäyttöä ja alan vakiintuneita klassikoita. Täydellinen viiteluettelo on tarvittaessa saatavissa allekirjoittaneelta.

Kirja julkaistaan sekä painettuna versiona että Suomen Selkäkirurgiyhdistyksen verkkosivuilla. Verkossa olevaa versiota pyritään päivittämään säännöllisesti, myös kirjallisuusviitteiden osalta, jotta kirja säilyisi mahdollisimman pitkään ajantasaisena ja käyttökelpoisena osana kliinistä arkea.

Kirjan aiheeksi valikoitui aikuisten lannerangan kirurgia. Lannerangan elektiivisessä kirurgiassa kliininen päätöksenteko edellyttää samanaikaisesti tarkkaa analyysiä, kokemukseen perustuvaa harkintaa ja kykyä sietää epävarmuutta. Vaikka tutkimusnäyttö on lisääntynyt merkittävästi viime vuosikymmenten aikana, monet käytännön hoitoratkaisut perustuvat edelleen kokonaisarvioon, jossa potilaan oirekuva, toimintakyky, riskitekijät ja odotettavissa oleva hyöty punnitaan yksilöllisesti.

Kirjaa koottaessa lähtökohtana ei ollut täydellisten vastausten antaminen, vaan ajattelun jäsentäminen. Kirjan luvut pyrkivät tekemään näkyväksi sen, miten hyvä hoito rakentuu useiden tekijöiden yhteisvaikutuksesta: oikeasta indikaatiosta, huolellisesta valmistelusta, teknisesti hallitusta toimenpiteestä sekä komplikaatioiden tunnistamisesta ja hoidosta. Samalla on haluttu tuoda avoimesti esiin ne tilanteet, joissa tutkimusnäyttö on rajallista ja joissa kliininen kokemus ja biologinen uskottavuus ohjaavat päätöksentekoa.

Selkäkirurgiassa onnistuminen ei tarkoita ainoastaan teknisesti moitteetonta leikkausta, vaan myös kykyä tunnistaa ne tilanteet, joissa leikkaushoito ei ole paras tai ajankohtaisin vaihtoehto. Tämä vaatii tiedollisen osaamisen lisäksi ammatillista nöyryyttä. Hyvä hoito edellyttää valmiutta arvioida omia ratkaisuja kriittisesti ja muuttaa käytäntöjä uuden tiedon ja kokemuksen karttuessa.

Toivon, että tämä kirja tukee lukijaa arjen päätöksenteossa: auttaa jäsentämään monimutkaisia kliinisiä tilanteita, vahvistaa perusteltua hoitolinjan valintaa ja toimii keskustelun ja yhteisen ajattelun välineenä. Jos kirja rohkaisee pysähtymään potilaan kokonaiskuvan äärelle, selkiyttää hoidon perusteita tai tarjoaa iloa ja oivalluksia jokapäiväisessä työssä, se on täyttänyt tarkoituksensa.

Lannerangan kirurgian käytännöt tulevat jatkossakin muuttumaan. Uudet tutkimustulokset, tekniikat ja hoitomallit haastavat nykyisiä toimintatapoja. Hyvä hoito ei kuitenkaan synny yksittäisistä innovaatioista, vaan niiden harkitusta ja vastuullisesta soveltamisesta. Tässä mielessä kirjan perusajatus – potilaslähtöinen, näyttöön nojaava ja yhteiseen kokemukseen pohjautuva ajattelu – säilyy ajankohtaisena.

Kiitokset

Tämä kirja on syntynyt kollegakunnan yhteisen ponnistuksen tuloksena. Haluan esittää lämpimät kiitokseni Suomen Selkäkirurgiyhdistys ry:n hallitukselle luottamuksesta ja tuesta tämän hankkeen aikana.

Kiitän toimituskuntaa tähän projektiin sitoutumisesta, huolellisesta työstä ja rakentavasta keskustelusta, joka on vienyt kirjaa eteenpäin useissa vaiheissa.

Erytynen kiitos kuuluu kaikille kirjoittajille. Teidän asiantuntemuksenne, avoimuutenne ja halunne jakaa sekä tietoa että kokemusta ovat tehneet tästä kirjasta sen, mikä se on. Kirja on osoitus yhteisestä pyrkimyksestä kehittää selkäpotilaiden kirurgista hoitoa ja edistää hyviä kliinisiä käytäntöjä. Se on ennen kaikkea yhteinen saavutus.

Toivon, että tämä kirja löytää lukijansa ja jää käyttöön.

Helsingissä 2.5.2026

Teija Lund

teija.lund@hus.fi



SUOMEN SELKÄKIRURGIYHDISTYS RY

www.ssky.fi